

第70回 日本脳神経外科学会 東北支部会

プログラム・抄録集

会 期 2026年3月21日（土）

会 場 江陽グランドホテル（宮城県仙台市）

会 長 遠藤 俊毅

東北医科薬科大学 脳神経外科

事 務 局

東北医科薬科大学脳神経外科

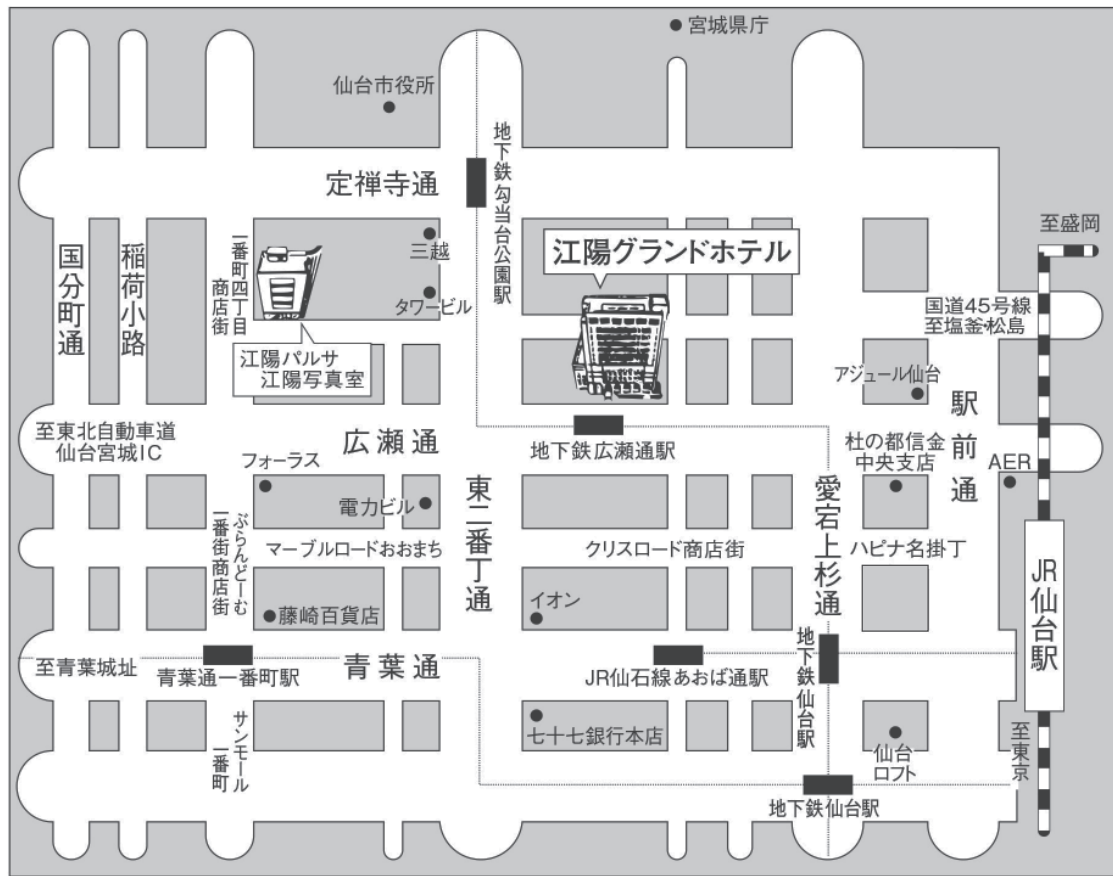
担当：高橋 義晴

〒983-8536 仙台市宮城野区福室 1-15-1

TEL：022-259-1221

交通案内図

《江陽グランドホテル案内図》



交通のご案内

仙台空港から JR仙台駅へ

- JR仙台空港アクセス線…………… 25分
- タクシー…………… 30分

JR仙台駅から 江陽グランドホテルへ

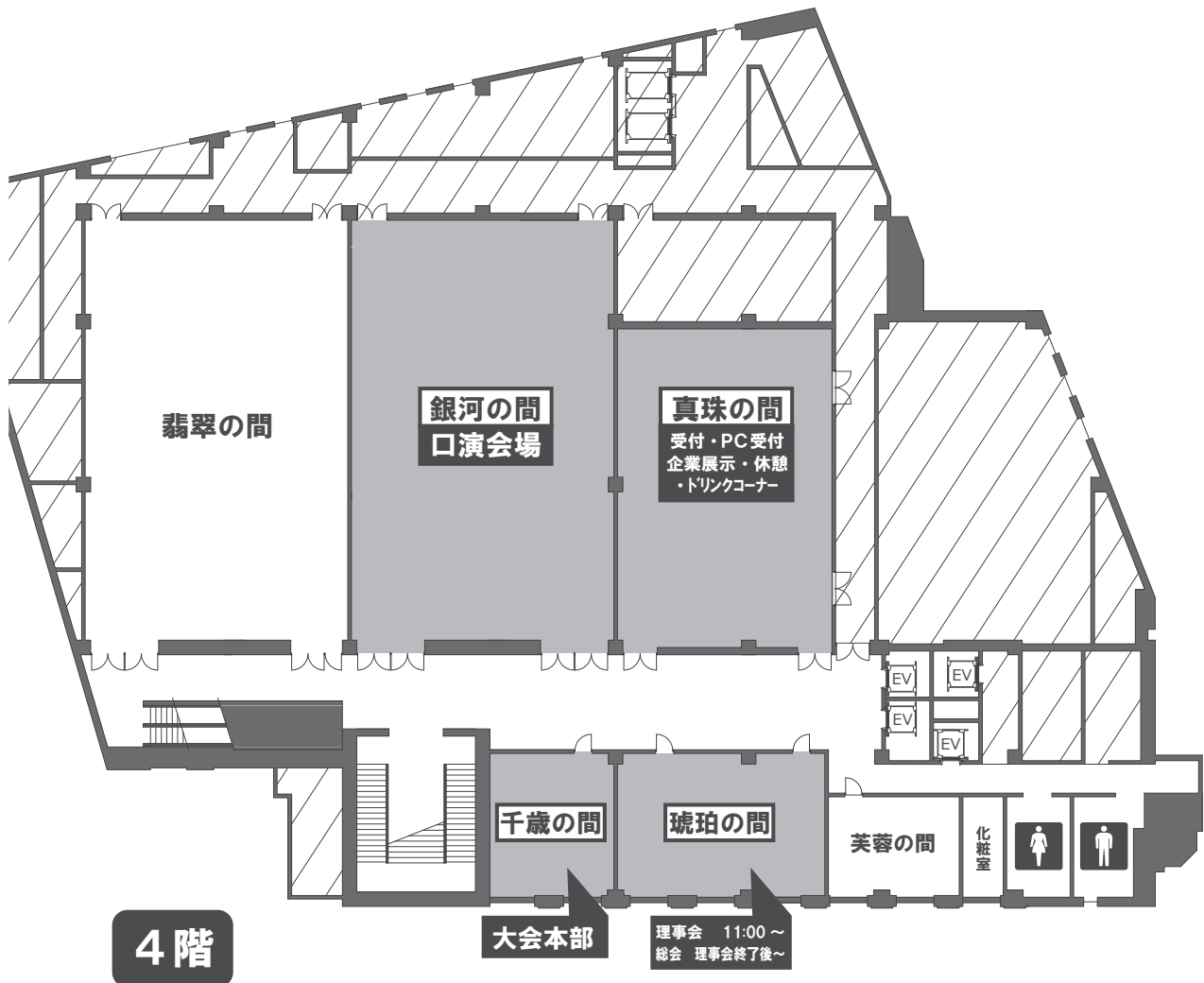
- 徒歩…………… 10分
- 市営地下鉄「広瀬通駅」下車 西1出口…………… 会場前
- 市営バス「地下鉄広瀬通駅前バス停」下車…………… 会場前停車
- タクシー…………… 5分

東北自動車道仙台宮城ICより 江陽グランドホテルへ

- お車…………… 10分

会場案内図

江陽グランドホテル 4F



参加者へのご案内

1. 開催のご案内

第70回日本脳神経外科学会東北支部会は、現地開催のみといたします。

2. 会期・会場

会期：2026年3月21日（土）

現地会場：江陽グランドホテル（〒980-0014 宮城県仙台市青葉区本町2丁目3-1）

3. 参加受付

1) 参加受付の方法

参加登録方法は Web 登録のみになります。

・東北支部会は現地開催のみでございます。

・登録・支払い処理完了後、登録メールアドレスへ自動返信メールが届きます。

・参加証（ネームカード）は、現地参加受付でお渡しいたしますので、参加登録完了メールに掲載の QR コードをご提示ください。

・登録完了通知に領収書ダウンロード用 URL がございますので、ご自身でダウンロードをお願いいたします。

参加登録期間：2026年2月4日（水）～3月21日（土）14:00

https://www.tohoku-kyoritz.jp/jns_thk70/

2) 参加費

第70回日本脳神経外科学会東北支部会：3,000円

（事前参加登録の際にクレジットカード決済します）

※初期研修医・学生、外国人留学生は無料 → 学生証もしくは、所属長の証明が必要となります。

4. 領域講習単位（日本脳神経外科学会）

現地：対象セッション入場時および退場時に、

領域講習受付を「（一社）日本脳神経外科学会 会員証」にて行ってください。

滞在時間を記録し、対象セッションの単位が付与されます。

かならず入退場時2回の受付を忘れずに行ってください。

当日の受付を失念された場合、後日事務局で個別に対応することはできません。

5. プログラム・抄録集について

プログラム抄録集はデジタルのみです。

第70回日本脳神経外科学会東北支部会ホームページからプログラム・抄録集（PDF）をダウンロード可能です。

6. 日本脳神経外科学会市民公開講座

「脳と脊髄の今、皆さんの疑問にお答えします」

2026年3月22日（日）13:30～16:00

仙台市中小企業活性化センター（AER）6階セミナールーム2(A・B)

参加費無料

事前申込不要

7. お問い合わせ先

【運営事務局】

株式会社東北共立

〒982-0001 宮城県仙台市太白区八本松 2-10-11

TEL：022-246-2591

E-mail：nounge@tohoku-kyoritz.co.jp

座長演者へのご案内

1. 座長へのご案内

ご担当セッション開始 10 分前までに、次座長席にて待機してください。

進行は座長に一任しますが、セッション終了時刻を厳守してください。

2. 発表時間

一般演題：5 分 + 質疑 2 分

研修医・医学生セッション：4 分 + 質疑 2 分

3. 発表演者へのご案内

- ・発表は全て PC によるプレゼンテーションです。
- ・発表の 30 分前までに PC 受付にてデータの受付、試写を行ってください。
- ・当日、会場には以下の PC を準備します。

OS：Windows11

アプリ：Microsoft PowerPoint

上記で動作可能なファイルを USB メモリにてお持ちください。

- ・Windows では文字化け防止のために以下のフォントを使用してください。

【日本語】MS ゴシック、MSP ゴシック、MS 明朝、MSP 明朝、メイリオ、游ゴシック、游明朝

【英語】Times New Roman, Arial, Arial Black, Arial Narrow, Century, Century Gothic, Courier, Courier New, Georgia

- ・ファイル名は「演題番号」と「発表者氏名」を記載してください。

例) O1-01_ 仙台太郎

- ・スライドのサイズは 16:9 を推奨しますが、4:3 でも可能です。
- ・ウイルスチェックは事前に十分に行ってください。
- ・円滑な進行のため、発表者ツールはご使用になれませんのでご注意ください。
- ・MacOS をご使用の方はご自身の PC をお持ち込みください。その際に電源アダプタおよび、HDMI 変換ケーブルも忘れずにお持ちください。
- ・演題発表時には利益相反状態の開示が必要になります。発表スライドの最初（または演題・発表者などを紹介するスライドの次）に掲示してください。
- ・次演者は、前演者が登壇したら次演者席で待機してください。
- ・発表時間終了 1 分前に演台の黄色ランプが、終了時に赤色ランプが点灯します。
- ・発表時間厳守にご協力ください。
- ・演台上の液晶モニター、キーボード、マウスをご使用になり、演者自身で操作してください。

【PC 受付】

場所：江陽グランドホテル 4階 真珠

時間：2026年3月21日（土）7時00分～15時30分

発表データは、PC本体または、メディア（USBフラッシュメモリー）で持参ください。

【Faculty Development 講習会】

場所：江陽グランドホテル 4階 銀河

時間：2026年3月21日（土）7時30分～8時30分

受付：事前登録は不要です。当日会場において講習開始20分前から受付を行います。

日本脳神経外科学会カードで受講確認を行いますので、受講をご希望の方はご自身のIC会員カードを受付にお持ちください。途中入場および退席はできません。

【脳神経外科学会東北支部理事会】

場所：江陽グランドホテル 4階 琥珀

時間：2026年3月21日（土）12時00分～

理事の先生および代議員の先生方のご出席ください。

【脳神経外科学会東北支部総会】

場所：江陽グランドホテル 4階 琥珀

時間：2026年3月21日（土）理事会終了後～13時00分

評議員の先生方のご出席ください。

【東北脳腫瘍研究会】

場所：江陽グランドホテル 4階 銀河

時間：2026年3月21日（土）16時00分～19時00分

第70回 日本脳神経外科学会東北支部会

日 程 表

2026年3月21日(土)

講演会場 4階 銀河		展示会場 4階 真珠
8:00	07:30～08:30 FD 講習会	企業展示
	08:30～08:33 開会挨拶	
9:00	08:33～09:08 血管障害1 座長：佐々木 貴夫（弘前大学）	
	09:13～09:48 血管障害2 座長：大倉 良太（新潟大学）	
10:00	09:53～10:29 学生・研修医1 座長：古知 龍三郎（東北大学）	
	10:33～11:09 学生・研修医2 座長：東田 綾子（宮城県立こども病院）	
11:00	11:13～11:49 学生・研修医3 座長：佐浦 宏明（岩手医科大学）	
12:00	12:00～13:00 ランチョンセミナー 座長：高橋義晴先生（東北医科薬科大学） 演者1：鹿毛淳史先生（広南病院 脳神経外科） 演者2：上田茂雄先生（信愛会 脊椎脊髄センター） 共催：日本ストライカー株式会社	
13:00	13:05～13:47 腫瘍① 座長：水戸部 祐太（山形大学）	
14:00	13:51～14:26 脊椎脊髄 座長：三月田 祐平（東北医科薬科大学）	
15:00	14:30～15:05 小児・機能・外傷 座長：長井 健一郎（福島県立医科大学）	
	15:09～15:44 腫瘍② 座長：小野 隆裕（秋田大学）	
16:00	15:44～15:55 学生・研修医セッション表彰&閉会式挨拶	
	16:00～19:00 東北脳腫瘍研究会	
17:00		
18:00		
19:00		

第70回 日本脳神経外科学会 東北支部会 プログラム

開会挨拶

8:30～8:33

会長：遠藤 俊毅（東北医科薬科大学 脳神経外科）

血管障害 1

8:33～9:08

座長：佐々木 貴夫（弘前大学）

O1-01 もやもや病の血行再建術後に生じた後頭動脈仮性動脈瘤の1例

三善 健矢, 荒屋 禪, 柳原 普, 赤松 洋祐
岩手医科大学脳神経外科

O1-02 左紡錘状椎骨動脈瘤破裂に対する近位部閉塞術後、対側椎骨動脈に新生動脈瘤を形成し再出血を来した1例

熊谷 周作¹⁾, 下川 友侑¹⁾, 藤田 航也¹⁾, 五十嵐 晃平¹⁾, 久下 淳史¹⁾, 近藤 礼¹⁾,
園田 順彦²⁾

1) 山形市立病院済生館脳卒中センター, 2) 山形大学医学部脳神経外科

O1-03 前頭蓋窩硬膜動静脈瘻に導出静脈を共有する脳動静脈奇形を併発した一例

廣瀬 麻衣¹⁾, 菊池 潤¹⁾, 竹浪 大貴²⁾, 平川 葉月²⁾, 野村 優²⁾, 上野 浩太²⁾,
佐々木 貴夫²⁾, 梶 友紘²⁾, 森田 隆弘²⁾, 片山 耕輔²⁾, 齊藤 敦志²⁾

1) むつ総合病院脳神経外科, 2) 弘前大学大学院医学研究科脳神経外科学講座

O1-04 OA-PICA バイパス閉塞に対して PICA-PICA バイパスで救済した PICA 解離性動脈瘤破裂によるくも膜下出血の一例

日下 亮¹⁾, 日下 亮¹⁾, 鹿毛 淳史¹⁾, 内田 浩喜²⁾, 田代 亮介³⁾, 鈴木 龍太郎⁴⁾, 真貝
勇斗¹⁾, 石田 朋久¹⁾, 遠藤 英徳³⁾

1) 広南病院脳神経外科, 2) 仙台医療センター脳神経外科,

3) 東北大学大学院医学系研究科 神経外科学分野,

4) 広南病院脳神経外科, 東北大学大学院医学系研究科 神経外科学分野

O1-05 PCPS・IABP 併用下コイル塞栓術が奏功した重症くも膜下出血の1例

辻 純, 金丸 優, 志田 和樹, 佐藤 太郎, 矢島 直樹
新潟県立新発田病院脳神経外科

02-01 70歳以上の高齢未破裂脳動脈瘤患者における術前後の高次脳機能評価**— WAIS-III・WMS-Rを用いた検討 —**

五十嵐 晃平¹⁾, 近藤 礼¹⁾, 熊谷 周作¹⁾, 藤田 航也¹⁾, 佐竹 洸亮²⁾, 田中 将大²⁾,
下川 友侑¹⁾, 久下 淳史¹⁾, 園田 順彦²⁾

1) 山形市立病院済生館脳卒中センター, 2) 山形大学医学部脳神経外科

02-02 突然の両側硝子体出血による視力低下を主訴に診断された脳動脈瘤破裂によるくも膜下出血の1例

竹内 洋平¹⁾, 吉田 昌弘¹⁾, 新妻 邦泰²⁾, 遠藤 英徳³⁾

1) 大崎市民病院脳神経外科, 2) 東北大学大学院医工学研究科神経再建医工学分野,
3) 東北大学大学院医学系研究科神経外科学分野

02-03 新生脳動静脈奇形の発生および進展過程を観察し得た3例

相川 享¹⁾, 川岸 潤²⁾, 城倉 英史²⁾, 高橋 康¹⁾, 遠藤 英徳³⁾

1) 古川星陵病院脳神経外科, 2) 古川星陵病院鈴木二郎記念ガンマハウス,
3) 東北大学大学院医学系研究科神経外科学分野, 4), 5)

02-04 アプローチに工夫してTVEを行ったdAVFの二例

藤田 航也¹⁾, 五十嵐 晃平²⁾, 熊谷 周作¹⁾, 田中 将大¹⁾, 下川 友侑²⁾, 久下 淳史²⁾,
近藤 礼²⁾, 園田 順彦¹⁾

1) 山形大学医学部脳神経外科, 2) 山形市立病院済生館脳卒中センター

02-05 ヘパリンからDOACへ変更し良好な経過を得た脳静脈洞血栓症の一例

橋田 真之介, 田村 哲郎, 荒川 泰明

新潟県厚生連上越総合病院脳神経外科

R1-01 臨床ナビゲーションシステムにおける DTI および CSD による白質線維トラクトグラフィの比較

渡部 蒼依¹⁾, 古川 円香¹⁾, 蛭田 亮²⁾, 黒見 洋介²⁾, バヒート ムダシル²⁾, 藤井 正純²⁾

1) 福島県立医科大学医学部医学科, 2) 福島県立医科大学脳神経外科学講座

R1-02 特発性頭蓋骨膜下血腫の 1 例

佐々木 円花, 西寫 泰生, 杉谷 勇太, 鈴木 龍太郎, 中屋敷 諄, 横沢 路子,
梅澤 邦彦

岩手県立中央病院脳神経外科

R1-03 免疫正常の若年男性に発症し、対照的な経過を辿った脊椎硬膜外膿瘍の 2 例

岡元 慎吾¹⁾, 井上 智夫²⁾, 野下 展生²⁾, 高橋 俊栄²⁾, 遠藤 英徳³⁾

1) さいたま赤十字病院, 2) さいたま赤十字病院脳神経外科,

3) 東北大学大学院医学系研究科神経外科学分野

R1-04 治療方針の決定に網膜光干渉断層法が有用であった続発性水頭症の一例

寺井 遼平¹⁾, 石田 朋久²⁾, 藤本 和比古³⁾, 田代 亮介³⁾, 坂田 洋之³⁾, 大沢 伸一郎³⁾,
遠藤 英徳³⁾

1) 東北大学医学部医学科, 2) 広南病院脳神経外科, 3) 東北大学大学院医学系研究科神経外科学分野

R1-05 頭蓋内外に複数の動脈狭窄を有する一症例における病態把握と治療戦略について

櫻井 尚¹⁾, 藤原 秀元²⁾, 渋谷 航平¹⁾, 鈴木 倫明²⁾, 長谷川 仁²⁾, 大石 誠²⁾

1) 新潟市民病院脳神経外科, 2) 新潟大学脳研究所脳神経外科学分野

R1-06 鞍上部へ後天的に進展した多房性鞍内くも膜嚢胞の 1 例

川島 萌¹⁾, 佐藤 吉通¹⁾, 三野 正樹¹⁾, 遠藤 英徳²⁾

1) 白河厚生総合病院脳神経外科, 2) 東北大学大学院医学系研究科神経外科学分野

R2-01 圧波形解析による血管内腔評価 - 脳血管モデルを用いた検証 -

田村 光司郎¹⁾, 古知 龍三郎²⁾, 長岡 碧海¹⁾, 井上 浩介³⁾, 船本 健一³⁾, 中川 敦寛⁴⁾,
下田 由輝²⁾, 新妻 邦泰⁵⁾, 遠藤 英徳²⁾

- 1) 東北大学医学部医学科 3 年, 2) 東北大学大学院医学系研究科神経外科学分野,
3) 東北大学流体科学研究所流動創成研究部門融合計算医工学研究分野,
4) 東北大学病院産学連携室, 5) 東北大学大学院医工学研究科神経再建医工学分野

R2-02 術中経頭蓋運動誘発電位の刺激閾値低下および振幅増大を確認し、術後の運動機能回復を予期できた胸髄膜腫の 1 例

青野 伴紀¹⁾, 三月田 祐平¹⁾, 高橋 義晴¹⁾, 伊藤 明¹⁾, 鷲谷 万葉²⁾, 加藤 佑梨²⁾, 鈴木 雅和²⁾, 佐々木 達也¹⁾, 遠藤 俊毅¹⁾

- 1) 東北医科薬科大学脳神経外科, 2) 東北医科薬科大学病院臨床工学部

R2-03 脳皮質下出血が先行し髄膜腫との鑑別を要した pediatric type high grade glioma 類縁腫瘍の一例

須藤 康汰郎¹⁾, 田畑 英史¹⁾, 飛嶋 華¹⁾, 秋田谷 さくら¹⁾, 楠美 智巳²⁾, 黒瀬 顕³⁾, 斎藤 敦志⁴⁾

- 1) 青森市民病院脳神経外科, 2) 青森市民病院病理診断科, 3) 弘前大学医学部附属病院病理部,
4) 弘前大学医学部脳神経外科

R2-04 延髄の背側に進展した C1 schwannoma の一例

森田 直輝, 二宮 敦彦, 佐藤 純子, 油川 大輝, 石川 修一
石巻赤十字病院脳神経外科

R2-05 短時間に自然消退を認めた幼児急性硬膜下血腫の 3 症例

酒井 翔太¹⁾, 内田 旬²⁾, 筒井 章太³⁾, 三崎 俊斉³⁾, 眞瀬 智彦³⁾, 赤松 洋祐²⁾

- 1) 岩手医科大学医学部医学科, 2) 岩手医科大学脳神経外科, 3) 岩手医科大学救急・災害医学講座

R2-06 板間静脈が上矢状静脈洞の Critical collateral drainer として発達していた傍矢状静脈洞部髄膜腫の 1 例

楊 セイコン¹⁾, 竹内 洋平¹⁾, 井上 敬¹⁾, 新妻 邦泰²⁾, 橘 亮介³⁾, 大友 智¹⁾,
遠藤 英徳²⁾

- 1) みやぎ県南中核病院脳神経外科, 2) 東北大学大学院医学系研究科神経外科学分野,
3) みやぎ県南中核病院放射線部

R3-01 後下小脳動脈交通動脈に形成された破裂脳動脈瘤に対し外科的トラッピング術を行った 1 例野澤 優太¹⁾, 岩渕 直也²⁾, 森末 良彦²⁾, 水上 藍²⁾, 鈴木 一郎²⁾

1) 八戸市立市民病院臨床研修センター, 2) 八戸市立市民病院脳神経外科

R3-02 未破裂椎骨動脈瘤に対する Flow Diverter 治療後に外転神経麻痺を来した一例神 圭佑¹⁾, 岩渕 直也²⁾, 森末 良彦²⁾, 水上 藍²⁾, 鈴木 一郎²⁾

1) 八戸市立市民病院臨床研修センター, 2) 八戸市立市民病院脳神経外科

R3-03 大動脈病変術後の脳塞栓症に対する血栓回収療法西澤 晃一¹⁾, 岩渕 直也²⁾, 森末 良彦²⁾, 水上 藍²⁾, 鈴木 一郎²⁾

1) 八戸市立市民病院臨床研修センター, 2) 八戸市立市民病院脳神経外科

R3-04 片側慢性硬膜下血腫術後に両側感音難聴が改善した一例鳴瀬 裕¹⁾, 佐藤 加奈子²⁾, 影山 宗祐²⁾, 鈴木 保宏²⁾

1) いわき市医療センター臨床研修センター, 2) いわき市医療センター脳神経外科

R3-05 recombinant tissue plasminogen activator (rt-PA) 投与後に脊髄硬膜外血種と診断し手術を施行した 1 例松尾 紀考¹⁾, 西澤 威人¹⁾, 河村 心¹⁾, 竹内 洋平¹⁾, 内田 浩喜¹⁾, 佐藤 健一¹⁾,
江面 正幸¹⁾, 遠藤 英徳²⁾

1) 国立病院機構仙台医療センター脳神経外科, 2) 東北大学大学院医学系研究科神経外科学分野

R3-06 術中聴力モニタリングの解析による術後聴力悪化因子の解明佐藤 蒼大¹⁾, 江面 梨瀬¹⁾, 三月田 祐平²⁾, 高橋 義晴²⁾, 伊藤 明²⁾, 鷺谷 万葉³⁾,
加藤 佑梨³⁾, 鈴木 雅和³⁾, 佐々木 達也²⁾, 遠藤 俊毅²⁾

1) 東北医科薬科大学医学部, 2) 東北医科薬科大学病院脳神経外科

3) 東北医科薬科大学病院臨床工学部

座長：高橋 義晴（東北医科薬科大学）

演者：鹿毛 淳史（広南病院 脳神経外科）

「脳神経外科手術を安定させるために —再現性と安全性の設計—」

演者：上田 茂雄（信愛会 脊椎脊髄センター）

「"雑用"に宿る手術の本質：
顕微鏡カバーとドレーン挿入から見える、手術が上達する思考様式」

共催：日本ストライカー株式会社

腫瘍①

13:05 ~ 13:47

座長：水戸部 祐太（山形大学）

O3-01 NF2 関連神経鞘腫症の聴神経腫瘍に対する医師主導治験 "BeatNF2 trial"

藤井 正純

福島県立医科大学脳神経外科学講座

O3-02 当院における中枢神経原発悪性リンパ腫に対する Tirabrutinib の使用経験

村上 遥¹⁾, 遠藤 英徳²⁾, 山下 洋二¹⁾

1) 宮城県立がんセンター脳神経外科, 2) 東北大学病院脳神経外科

O3-03 頭蓋内進展を示した頭皮原発アポクリン腺癌の一例

小野 優太郎¹⁾, 藤本 健太郎¹⁾, 大志田 創太郎¹⁾, 佐浦 宏明¹⁾, 赤松 洋祐¹⁾,
佐藤 孝²⁾

1) 岩手医科大学脳神経外科, 2) 岩手県赤十字血液センター

O3-04 短期間に増大し症候化したトルコ鞍内嚢胞性病変の1例

本多 将大, 岡田 正康, 三橋 大樹, 小倉 良介, 平石 哲也, 大石 誠

新潟大学脳研究所脳神経外科学分野

O3-05 DuraGen による硬膜修復後無菌性膿瘍を来した円蓋部髄膜腫の一例

本多 越善¹⁾, 真貝 勇斗¹⁾, 鹿毛 淳史¹⁾, 石田 朋久¹⁾, 田代 亮介¹⁾, 遠藤 英徳²⁾

1) 広南病院脳神経外科, 2) 東北大学大学院医学系研究科神経外科学分野

03-06 脳膿瘍の再発を繰り返した巨大副鼻腔骨腫に対して感染経路の遮断を目的とした前頭蓋底再建を行った一例

木村 秀, 山下 将太, 藤本 和比古, 石田 朋久, 下田 由輝, 金森 政之, 遠藤 英徳
東北大学大学院医学系研究科神経外科学分野

脊椎脊髄

13:51 ~ 14:26

座長：三月田 祐平（東北医科薬科大学）

04-01 脊髄刺激装置植え込み後に金属アレルギーを呈した1例

田村 晋也, 東山 巨樹, 菅原 卓
秋田県立循環器・脳脊髄センター 脊髄脊椎外科

04-02 頸椎後方固定術後の関連合併症が疑われた小脳半球嚢胞性病変の一例

渡部 祐樹, 渡邊 潤, 本多 将大, 大西 康介, 塚本 佳広, 棗田 学, 大石 誠
新潟大学脳研究所脳神経外科学分野

04-03 同一椎体レベルに黄色靭帯骨化を合併した胸椎硬膜内髄外腫瘍

石垣 大哉, 攝田 典悟, 赤松 洋祐
岩手医科大学脳神経外科

04-04 Primary spinal cord germinoma の一治療例

藤掛 遥香¹⁾, 水戸部 祐太¹⁾, 早坂 洗平¹⁾, 佐々木 康介¹⁾, 神村 慈¹⁾, 太田 康之²⁾,
園田 順彦¹⁾
1) 山形大学医学部脳神経外科, 2) 山形大学医学部第三内科

04-05 硬膜外カテーテルによる硬膜外自家血注入が有効であった脳脊髄液減少症合併慢性硬膜下血腫の1例

河村 心¹⁾, 鈴木 晋介²⁾, 竹内 洋平¹⁾, 西澤 威人¹⁾, 内田 浩喜¹⁾, 佐藤 健一¹⁾,
江面 正幸¹⁾, 遠藤 英徳³⁾
1) 国立病院機構仙台医療センター脳神経外科, 2) 仙台東脳神経外科病院,
3) 東北大学大学院医学系研究科神経外科学分野

05-01 当院における痙性麻痺に対する選択的脊髄神経後根切断術 SDR の初期治療成績

東田 綾子¹⁾，尾崎 弾¹⁾，林 俊哲¹⁾，高橋 祐子²⁾，落合 達宏²⁾，水野 稚香²⁾，
小松 繁允²⁾

1) 宮城県立こども病院脳神経外科，2) 宮城県立こども病院整形外科

05-02 初回治療として ETV を選択した Blake's pouch cyst の一例

岡田 拓也，小倉 良介，本多 将大，三橋 大樹，岡田 正康，平石 哲也，大石 誠
新潟大学脳研究所脳神経外科学分野

05-03 典型的三叉神経痛との鑑別を要し、インドメタシンが奏功した三叉神経・自律神経性頭痛（TACs）の一例

黒見 洋介，市川 優寛，藤井 正純

福島県立医科大学脳神経外科学講座

05-04 急性硬膜下血腫術後の亜急性期に出現し自然消失を示した外傷性前脈絡叢動脈仮性動脈瘤の1例

森末 良彦¹⁾，岩渕 直也¹⁾，水上 藍¹⁾，鈴木 一郎¹⁾，遠藤 英徳²⁾

1) 八戸市立市民病院脳神経外科，2) 東北大学大学院医学系研究科神経外科学分野

05-05 てんかん重積状態に対して中硬膜動脈塞栓術が奏功した器質化慢性硬膜下血腫の1例

杉谷 勇太，西寫 泰生，鈴木 龍太郎，中屋敷 諄，横沢 路子，梅澤 邦彦

岩手県立中央病院脳神経外科

O6-01 小脳橋角部腫瘍手術における眼輪筋 MEP モニタリングの有用性—振幅比及び波形変化に着目した検討—

蛭田 亮, 鳴瀬 悠, 長井 健一郎, 黒見 洋介, 神宮字 伸哉, 市川 優寛, 藤井 正純
福島県立医科大学脳神経外科学講座

O6-02 血管増生を特徴とし、易出血性であった松果体細胞腫の1例

嶋田 有藍¹⁾, 阿部 真道¹⁾, 畠山 潤也²⁾, 小野 隆裕¹⁾, 廣嶋 優子³⁾, 南條 博³⁾,
清水 宏明⁴⁾

1) 秋田大学大学院脳神経外科, 2) 中通総合病院 脳神経外科, 3) 秋田大学医学部附属病院 病理診断科,
4) 秋田県立循環器・脳脊髄センター

O6-03 ガンマナイフ治療後に MPNST へ悪性転化した可能性が考えられる vestibular schwannoma の一例

竹浪 大貴¹⁾, 片山 耕輔¹⁾, 平川 葉月¹⁾, 佐々木 貴夫¹⁾, 麓 敏雄¹⁾, 黒瀬 顕²⁾,
斎藤 敦志¹⁾

1) 弘前大学医学部脳神経外科, 2) 弘前大学大学院医学研究科 人体病理学・病理診断学講座

O6-04 選択的脳領域麻酔による術前機能局在評価が手術アプローチ選択に有用であった膠芽腫の一例

藤本 和比古¹⁾, 山下 将太¹⁾, 下田 由輝¹⁾, 大沢 伸一郎¹⁾, 柿沼 一雄²⁾, 太田 祥子²⁾,
麦倉 俊司³⁾, 金森 政之¹⁾, 遠藤 英徳¹⁾

1) 東北大学大学院医学系研究科神経外科学分野, 2) 東北大学大学院医学系研究科高次機能障害学分野,
3) 東北大学東北メディカル・メガバンク機構画像診断統計学分野

O6-05 術後遅発性に硬膜再建部における癒着を伴う症候性経頭蓋脳ヘルニアを呈した円蓋部髄膜腫の一例

鈴木 龍太郎¹⁾, 梅澤 邦彦¹⁾, 杉谷 勇太¹⁾, 中屋敷 諄¹⁾, 西寫 泰生¹⁾, 横沢 路子¹⁾,
遠藤 英徳²⁾

1) 岩手県立中央病院脳神経外科, 2) 東北大学大学院医学系研究科神経外科学分野

抄 録 集

01-01 もやもや病の血行再建術後に生じた後頭動脈仮性動脈瘤の 1 例

三善 健矢, 荒屋 禪, 柳原 普, 赤松 洋祐

岩手医科大学脳神経外科

【はじめに】

後頭動脈 (OA) 瘤は外傷性・医原性・特発性に発生することがある稀な病態である。今回我々は、もやもや病に対する間接血行再建術から 30 年後に、頭蓋内血流を担う OA に仮性動脈瘤を形成した 1 症例を経験したので報告する。

【症例】

52 歳の女性。22 歳の出産時に左手のしびれで発症し、もやもや病と診断され他院にて両側の間接血行再建術が行われた。手術記録上、閉創時に右 OA を損傷し止血処置をしている。術後は虚血症状なく経過していたが、血行再建から 30 年後に右後頭部に拍動性皮下腫瘍を認めたため、近医を受診した。腫瘍は数ヶ月の経過で増大していたため、形成外科にて摘出術を企図した。しかし、皮膚切開後の所見から血行再建術後の動脈瘤であることが疑われたため中止となり、当科紹介となった。瘤直上の皮膚は菲薄化しており、脳血管撮影では右 OA に最大長径 14mm の動脈瘤を認め、動脈瘤よりも遠位の OA は骨縁から脳表動脈への吻合が認められた。右 OA を用手圧迫で試験遮断すると左手のしびれが出現したため、OA を切離することは脳梗塞リスクがあると考えられた。出血予防を目的に動脈瘤摘出術および OA-OA の端々吻合を施行した。術後は虚血症状なく経過し、MRI 検査で明らかな新規虚血巣を認めなかった。摘出した標本では動脈瘤壁の血管壁構造消失と線維化がみられ、仮性動脈瘤と診断した。【結語】

もやもや病に対する血行再建術後の画像フォローアップでは頭蓋内外動脈に注意を払った画像フォローアップが必要と思われる。頭蓋内を灌流している頭蓋外血管動脈瘤の根治術の際、遮断耐性がなければ血行再建術が必要となる。

O1-02 左紡錘状椎骨動脈瘤破裂に対する近位部閉塞術後、対側椎骨動脈に新生動脈瘤を形成し再出血を来した 1 例

熊谷 周作¹⁾, 下川 友侑¹⁾, 藤田 航也¹⁾, 五十嵐 晃平¹⁾, 久下 淳史¹⁾, 近藤 礼¹⁾,
園田 順彦²⁾

1) 山形市立病院済生館脳卒中センター, 2) 山形大学医学部脳神経外科

【要旨】 解離性椎骨動脈瘤破裂によるくも膜下出血の治療法としては、開頭近位部閉塞術、trapping あるいは internal trapping が一般的である。しかしながら、稀に治療後に対側の椎骨動脈に de novo 動脈瘤が形成されることが報告されている。今回我々は左紡錘状椎骨動脈瘤に対して近位部閉塞術を施行後に右椎骨動脈瘤の形成を来し、くも膜下出血に至った症例を経験したため報告する。【症例】 40 代男性。突然の頭痛、嘔吐で発症。来院時 JCS 1。頭部 CT で後頭蓋窩に厚いくも膜下出血を認めた。脳血管撮影にて、左椎骨動脈に紡錘状動脈瘤を認め、その他に動脈瘤は認めなかった。PICA は動脈瘤の just distal より分岐していた。椎骨動脈瘤破裂によるくも膜下出血と診断し、左後頭下開頭で動脈瘤の近位部閉塞術を施行した。術後は大きな合併症なく経過したが、初回手術より 20 日後に突然の意識障害を来した。画像検査にてくも膜下出血の再発と、右椎骨動脈に de novo 動脈瘤の形成を認めた。左椎骨動脈閉塞後で右椎骨動脈を温存しての治療が必須であったため、フローダイバーターでの治療を行い、術後は厳格に血圧を管理した。くも膜下出血の再発はなく経過したが、癒着性くも膜炎によると思われる水頭症の遷延をきたし、意識障害が持続した。内視鏡下に癒着性くも膜炎の解除を図ったが、効果は乏しく徐々に down hill となり入院 97 日で死亡した。【考察】 片側椎骨動脈の閉塞後に、対側椎骨動脈に de novo 動脈瘤を来した報告は稀ながら認める。渉猟しえた限りでは 10 例に満たず、そのほとんどは日本からの報告である。機序に関しては hemodynamic stress によるものとされることが多いが不明な点も多い。対側椎骨動脈瘤が症候化した患者の約半数が死亡の転帰をとっており予後不良である。稀ではあるが注意すべき病態と思われる。

O1-03 前頭蓋窩硬膜動静脈瘻に導出静脈を共有する脳動静脈奇形を併発した一例

廣瀬 麻衣¹⁾, 菊池 潤¹⁾, 竹浪 大貴²⁾, 平川 葉月²⁾, 野村 優²⁾, 上野 浩太²⁾,
佐々木 貴夫²⁾, 梶 友紘²⁾, 森田 隆弘²⁾, 片山 耕輔²⁾, 齊藤 敦志²⁾

1) むつ総合病院脳神経外科, 2) 弘前大学大学院医学研究科脳神経外科学講座

前頭蓋窩硬膜動静脈瘻に導出静脈を共有する脳動静脈奇形を併発することは稀である。今回、我々は前頭葉皮質下出血にて発症した前頭蓋窩動静脈瘻に導出静脈の一部を共有する脳動静脈奇形を併発し、治療に難渋した一例を経験したので報告する。症例は、70歳の男性で突然の意識障害をきたして発症した。搬送時JCS2、運動障害を認めず、頭部CT上、左前頭葉皮質下出血を認めた。脳血管撮影にて前篩骨動脈を主な流入動脈とし左嗅窩から嗅静脈を経て上矢状静脈洞へ導出するルートとRosenthal veinから直静脈洞へ導出するルートを有する硬膜動静脈瘻を認めた。硬膜動静脈瘻が出血原因と判断し直達術による導出静脈遮断術を行う方針とした。この時点では、脳動静脈奇形の併発の診断には至っていなかった。左側前頭開頭を行い嗅窩へ到達し導出静脈を遮断した。遮断後の蛍光造影では、上行前頭静脈のシャントは減弱したが消失していなかった。術後の脳血管撮影では、front-orbital arteryをmain feederとしnidus様のlooseな血管集簇を伴い上矢状静脈洞へ導出する脳動静脈奇形を認めた。直達手術による摘出を行う方針とし、嗅窩近傍の硬膜を含め、脳動静脈奇形の摘出を行った。術後は新たな併発症なく経過し、脳血管撮影上、シャントの消失を認めた。病理所見から硬膜動静脈瘻と脳動静脈奇形の併発例と診断した。前頭蓋窩硬膜動静脈瘻に脳動静脈奇形を併発した症例は、渉猟しえた限り3例のみであった。本症例では、初回の血管撮影上、前頭蓋底の動脈動静脈瘻と脳動静脈奇形の血管集簇を分離して診断できず、また初回手術においてもシャント消失が確認できなかった所見を追求できずに、結果として2回の直達手術を要してしまった。本症例の臨床的特徴を文献的考察を加えて報告する。

01-04 OA-PICA バイパス閉塞に対して PICA-PICA バイパスで救済した PICA 解離性動脈瘤破裂によるくも膜下出血の一例

日下 亮¹⁾, 日下 亮¹⁾, 鹿毛 淳史¹⁾, 内田 浩喜²⁾, 田代 亮介³⁾, 鈴木 龍太郎⁴⁾, 真貝 勇斗¹⁾, 石田 朋久¹⁾, 遠藤 英徳³⁾

1) 広南病院脳神経外科, 2) 仙台医療センター脳神経外科,

3) 東北大学大学院医学系研究科 神経外科学分野,

4) 広南病院脳神経外科, 東北大学大学院医学系研究科 神経外科学分野

【緒言】後下小脳動脈 (PICA) を含む椎骨動脈瘤や PICA 解離性動脈瘤治療においては、血行再建術が不可欠であり、後頭動脈-PICA (OA-PICA) バイパスが多く用いられる。しかし、術中に予期せぬバイパス閉塞を来した場合の対応についての報告は稀である。【症例】80代、女性。突然の後頸部痛、嘔気を訴えて近医に救急搬送され、頭部CTでくも膜下出血を認め、当院へ搬送された。脳血管撮影で右PICA解離性動脈瘤を出血源と診断した。OA-PICA bypass 併用脳動脈瘤トラッピング術を企図した。術前MRIでは両側PICAが正中近傍で近接して走行しており、PICA-PICA バイパスも代替手段として可能と判断し、正中を超えた開頭へも移行できるよう皮膚切開、開頭範囲を設定した。OA-PICA バイパス併用で、解離部のトラッピングを行ったが、トラッピング完了後の術中インドシアニンググリーン血管造影にてドナーであるOAの閉塞を認めた。PICA領域虚血回避のため、緊急的に左PICAをドナーとするPICA-PICA側側吻合を追加施行し、閉塞したOAは離断して手術を終了した。術後、散在性の小脳梗塞を認めたものの、最終的に神経学的異常所見なくmRS 0で自宅退院となった。【考察・結語】PICA-PICAバイパスは、OA-PICAバイパスと並んで後方循環動脈瘤に対する血行再建の選択肢の1つである。PICA-PICAバイパスはOA-PICAバイパスに比べ開存率が高いという報告がある一方で、PICA-PICAバイパスの閉塞は両側小脳梗塞を来し重篤化する。PICAはvariationに富んだ血管であり、PICA-PICAバイパスに適さないこともある。本症例はOA-PICAバイパス閉塞という予期せぬ事態に対し、術前より対側PICAの走行を把握し、開頭範囲を柔軟に対応できるよう工夫していたことで、PICA-PICAバイパスによる迅速な術中救済が可能であった。椎骨脳底動脈系病変においては、単一の再建法に依存せず、複数の血行再建オプションを想定した術前戦略が重要であると考えられた。

01-05 PCPS・IABP 併用下コイル塞栓術が奏功した重症くも膜下出血の 1 例

辻 純, 金丸 優, 志田 和樹, 佐藤 太郎, 矢島 直樹

新潟県立新発田病院脳神経外科

重症くも膜下出血 (subarachnoid hemorrhage, SAH) では, 神経原性肺水腫 (neurogenic pulmonary edema, NPE) やたこつぼ型心筋症 (Takotsubo syndrome, TTS) を合併することで呼吸, 循環動態が著しく破綻し, 治療困難かつ予後不良となることが多い. 今回われわれは, NPE および TTS を合併し著明な呼吸, 循環動態破綻を呈した重症 SAH に対し, 経皮的心肺補助装置 (percutaneous cardiopulmonary support, PCPS) および大動脈バルーンパンピング (intraaortic balloon pumping, IABP) を併用した集学的治療により良好な転帰を得た一例を経験したので報告する.

症例は 43 歳男性. 喀血および意識障害にて搬送された. 重度呼吸不全, 心不全を呈しており, Day0 に人工呼吸器, PCPS および IABP による呼吸循環管理が施行された. Day1, 頭部画像検査にて左椎骨動脈後下小脳動脈分岐部動脈瘤破裂による SAH と診断された. 当科介入時は WFNS Grade V であったが, 搬送時記録では四肢の自動運動が見られた. 後方循環動脈瘤破裂に NPE, TTS を合併したことが本例の重症化に関与した可能性が高いと判断し, Day1 に PCPS および IABP 併用下コイル塞栓術を施行した. 術後, 呼吸, 循環動態, 意識障害は速やかに改善し, Day2 に PCPS および IABP から離脱, 最終的に独歩で自宅退院した.

NPE は SAH の約 2~10%, TTS は約 5~10% に合併するとされ, 特に重症例や後方循環動脈瘤破裂に多く, これらを合併した症例では急性期治療が困難となるが, 心肺機能障害は多くは可逆的である. 神経学的予後は SAH 自体による一次脳損傷の影響が大きいと考えられている.

本例では, 複数科合同の全身管理により呼吸循環動態を安定化させたことで早期再破裂予防治療への介入が可能となり, 良好な転帰につながったと考えられた.

O2-01 70 歳以上の高齢未破裂脳動脈瘤患者における術前後の高次脳機能評価

— WAIS- III・WMS-R を用いた検討 —

五十嵐 晃平¹⁾, 近藤 礼¹⁾, 熊谷 周作¹⁾, 藤田 航也¹⁾, 佐竹 洸亮²⁾, 田中 将大²⁾,
下川 友侑¹⁾, 久下 淳史¹⁾, 園田 順彦²⁾

1) 山形市立病院済生館脳卒中センター, 2) 山形大学医学部脳神経外科

【背景と目的】未破裂脳動脈瘤に対する外科的治療は予防的介入であり、治療による影響と利益のバランスを考慮する必要がある。特に高齢者では、手術侵襲による脳機能への影響が懸念されるが、その実態は十分に明らかではない。本研究では、70歳以上の症例を対象に、手術前後の脳機能の変化を WAIS-3 および WMS-R を用いて後方視的に検討した。【対象と方法】2002 年以降に外科的治療を受けた 70 歳以上の未破裂脳動脈瘤 149 例のうち最終 97 例を対象とした。術前後の MMSE と術前および術後 3～9 か月時点で WAIS-3 と WMS-R を試行した。【結果】平均年齢は 73 歳、術前後で mRS に有意な悪化はなく、MMSE も術前 28.1 点から術後 28.2 点と変化を認めなかった。WAIS、WMS-R の指標全体で平均に顕著な低下はみられなかった。しかしながら、WAIS の項目が前後で有意に 1 つ以上有意に低下した症例は 15 例認めた。症例全体の 15% に何かしらの項目で有意な低下を認めた。項目としては言語性 IQ、知覚統合の低下が多かった。重複例も多く、15 例中 8 例 (53%) では 2 項目以上が低下していた。低下群に特徴として有意なものは動脈瘤のサイズが大きいことと Global Cortical Atrophy scale を認めた。他に有意差はなかったものの傾向として高血圧、糖尿病、術後症候性脳梗塞、術前硬膜下水腫などがみられた。【結語】70 歳以上であっても、未破裂脳動脈瘤に対する外科的治療は適切な管理のもとで ADL や全般的な認知機能を維持しながら大部分の症例では施行可能であると考えられた。一方で、術後 3 か月以降も高次脳機能の有意な低下を認めた症例が一部に存在した。今後は、破裂リスクのみならず周術期における脳機能低下リスクも明らかにすることで、高齢者に対するより適切な治療戦略につながると考えられる。

02-02 突然の両側硝子体出血による視力低下を主訴に診断された脳動脈瘤破裂によるくも膜下出血の1例

竹内 洋平¹⁾, 吉田 昌弘¹⁾, 新妻 邦泰²⁾, 遠藤 英徳³⁾

1) 大崎市民病院脳神経外科, 2) 東北大学大学院医工学研究科神経再建医工学分野,

3) 東北大学大学院医学系研究科神経外科学分野

【背景】テルソン症候群は、くも膜下出血（SAH）などの急激な頭蓋内圧亢進によって生じる硝子体出血を含む眼内出血である。多くの場合、突然の激しい頭痛や意識障害でSAHを発症し、急性期外科治療が行われた後、しばらく経ってから視力障害の主訴により指摘される。今回我々は、突然の視力障害を主訴として発症し、眼科受診を契機に診断に至ったSAHの1例を経験したので報告する。【症例】59歳男性。某日早朝、目覚めた時点から両眼が見えなくなっており、近医眼科を受診した。視力は両側とも手動弁レベルであり、眼底鏡検査にて両眼の硝子体出血が指摘された。SAHの可能性が指摘され、当院に搬送された。来院時、JCS 1, GCS 15, 両眼の視力障害を呈し、頭痛の訴えは乏しかった。CTにて脳底槽を中心に分布する少量のSAHを認めた。脳血管撮影にて左内頸動脈-前脈絡動脈分岐部に最大径5.5mmの嚢状動脈瘤を認め、出血源と判断した。瘤内コイル塞栓術を施行し、前脈絡動脈を温存するわずかなBody fillingで終了した。術後は症候性脳血管攣縮を来すことなく経過したが、正常圧水頭症を合併したため、第39病日に脳室-腹腔短絡術を施行した。硝子体出血については、網膜剥離と糖尿病網膜症を原因として否定し、SAHに続発する硝子体出血、いわゆるテルソン症候群と診断した。当初、出血の自然吸収を期して経過観察していたが、視力の改善に乏しいため、第24病日に右眼、第59病日に左眼に対して硝子体手術を施行した。術後は右眼視力0.6、左眼視力0.7まで回復した。第67病日にmRS 1の状態にて自宅退院した。【考察】SAHの非典型的な初期臨床徴候として、硝子体出血による突然の視力障害があり得る。明らかな眼科的原因なく、突然に両眼性の視力障害を来した場合、神経学的脱落症状や頭蓋内圧亢進症状に乏しくともSAHの可能性を考慮する必要がある。

02-03 新生脳動静脈奇形の発生および進展過程を観察し得た 3 例

相川 享¹⁾, 川岸 潤²⁾, 城倉 英史²⁾, 高橋 康¹⁾, 遠藤 英徳³⁾

1) 古川星陵病院脳神経外科, 2) 古川星陵病院鈴木二郎記念ガンマハウス,
3) 東北大学大学院医学系研究科神経外科学分野, 4), 5)

【背景】脳動静脈奇形 (AVM) は従来, 先天的な発生異常と考えられてきたが, 近年, 後天的に発生する新生 (de novo) AVM の報告が散見される. これらの症例は, AVM が形態や血行動態が変化する「動的」な性質を有することを示唆しており, その発生機序の解明は臨床上極めて重要である. 今回我々は, 画像所見から発生および進展の過程を経時的に追跡し得た新生 AVM の 3 例を経験したので, 若干の文献的考察を加えて報告する. 【症例】症例 1: 16 歳女性. もやもや病に対する血行再建術の 4 年後, 術野から離れた右後頭葉に新生 AVM を認めた. 3 年間の経過で増大傾向を示したためガンマナイフ治療 (GKRS) を施行し完全閉塞を得た. 症例 2: 46 歳男性. 左被殻および橋出血の精査時に, 右頭頂葉 AVM が偶発的に指摘された. GKRS にて完全閉塞を得たが, 4 年後に遠隔部の左前頭葉に新生 AVM が出現. 増大傾向を認めたが, 本人の希望により 6 年間経過観察. その後, 他疾患により死亡した. 症例 3: 16 歳男性. 生後 10 ヶ月時に脊髄髄膜瘤の手術既往があり, 11 歳時以降てんかん発作が出現, 16 歳時に左前頭葉に AVM の新生を認めた. 半年間で nidus 増大と周囲脳浮腫を認めたため直達術を施行. 術後残存部への GKRS にて完全閉塞を得た. 【考察】本症例群はいずれも経時的な画像所見から新生 AVM と判断され, 発生後短期間で増大を示した. もやもや病, 反復する脳出血, 先天異常といった既存疾患は, 局所的な血行動態変化や血管内皮障害を惹起し, 血管リモデリングを介して新たなシャント形成や nidus の成長に関与した可能性がある. また, 新生 AVM の発生機序として, 遺伝的素因に虚血や出血などの刺激が加わるとする 2nd hit theory が提唱されており, 本症例群はこれと矛盾しない. 一方で不明な点も多く, 病態解明にはさらなる症例の蓄積が必要である. 【結語】我々の症例は AVM の動的な病態を考察する上で重要な示唆を与えるものと考えられた.

02-04 アプローチに工夫して TVE を行った dAVF の二例

藤田 航也¹⁾, 五十嵐 晃平²⁾, 熊谷 周作¹⁾, 田中 将大¹⁾, 下川 友侑²⁾, 久下 淳史²⁾,
近藤 礼²⁾, 園田 順彦¹⁾

1) 山形大学医学部脳神経外科, 2) 山形市立病院済生館脳卒中センター

【緒言】 dAVF では病変部位や静脈還流様式に応じて TVE が選択されるが、経動脈的塞栓術と比べてアプローチが複雑となる症例も少なくない。今回我々は Deep Cervical Vein : DCV を介して TVE を行った SS-dAVF の症例と、異常静脈還流と正常静脈灌流の fusion 画像により有効なアプローチルートを同定し得た ACC dAVF の症例を経験したため報告する。**【症例 1】** 87 歳, 女性。くも膜下出血で発症し, Borden type 3 の SS-dAVF を認めた。意識障害の増悪に対して TAE を先行したが改善乏しく, 追加で TVE を施行した。造影では SS 以遠の内頸静脈の描出が不良で, 主な静脈還流は DCV を介していた。静脈角からのカニューレーションは困難であったが, 描出されていた DCV からカテーテルを進め, SS に到達しコイル塞栓を行い AV シャントの消失を確認した。**【症例 2】** 77 歳, 男性。耳鳴りをで発見された ACC dAVF。シャント血流は vertebral venous plexus に還流しており, 通常 TVE アプローチは困難と判断された。異常還流と正常静脈灌流の fusion 画像を作成したところ, 内頸静脈から ACC への到達ルートが確認でき, これを用いて選択的に TVE を施行し, 良好な塞栓を得た。**【考察】** 近年, デバイスおよび手技の進歩により, 従来は外科的治療が第一選択とされていた病変に対しても TVE が可能となっている。本症例 1 では通常ルートの描出が不良であったが, 蛇行は強いものの開存していた DCV を活用することで到達が可能であった。また症例 2 では, 可視化された異常ドレナージのみでは困難であったアプローチを, fusion 画像により同定することができた。**【結論】** dAVF に対する TVE においては, 症例ごとの静脈還流様式を踏まえた柔軟なアプローチ選択が治療成功に寄与する。DCV 経由のアプローチや fusion 画像の活用は, 困難症例における有用な戦略となり得る。

02-05 ヘパリンから DOAC へ変更し良好な経過を得た脳静脈洞血栓症の一例

橋田 真之介, 田村 哲郎, 荒川 泰明

新潟県厚生連上越総合病院脳神経外科

脳卒中治療ガイドライン 2021（改訂 2025）では脳静脈洞血栓症に対してワルファリンによる経口抗凝固療法を継続することが妥当とされているが、一部報告では直接作用経口抗凝固薬（DOAC）の安全性や有効性が同等とされており、代替治療となる可能性がある。20 代男性、急性発症のめまいと頭重感にて受診。頭部 CT で出血性病変なく MRI 実施したところ、右横静脈洞の閉塞あり。脳血管撮影にて上矢状静脈洞から右横静脈洞にかけて広範な静脈洞閉塞と毛細血管相での血流うっ滞を認め、未分化ヘパリンの持続静注と高浸透圧利尿薬を開始した。血栓傾向や凝固異常をきたす器質的疾患は特定されなかった。D-dimer の低下と静脈洞の再開通が得られたことを確認してヘパリン静注からリバーロキサバン 15mg 内服に変更し、再開塞や後遺症なく退院となった。現在、外来通院を行なっているが再発なく経過している。

R1-01 臨床ナビゲーションシステムにおける DTI および CSD による白質線維トラクトグラフィの比較

渡部 蒼依¹⁾, 古川 円香¹⁾, 蛭田 亮²⁾, 黒見 洋介²⁾, バビート ムダシル²⁾, 藤井 正純²⁾

1) 福島県立医科大学医学部医学科, 2) 福島県立医科大学脳神経外科学講座

【背景】白質線維を可視化するトラクトグラフィ技術のうち、最も一般的な拡散テンソル (diffusion tensor imaging : DTI) モデルは、各ボクセル内に単一の線維方向を仮定するため、複雑な線維構造の評価には限界がある。一方、制約付きデコンボリューション (constrained spherical deconvolution : CSD) モデルは、複数の線維方向を推定でき、より詳細な白質構造の描出が可能とされている。近年、CSD が臨床用ナビゲーションシステム (Brain lab®) に搭載され、同一条件下で両手法の比較が可能となった。

【目的】臨床条件下で撮像された MRI データを用いて、Brain lab 上で DTI および CSD の両モデルにて白質線維を再構成し、体積および描出特性の視覚的差異を明らかにする。

【方法】当院で臨床運用している 3.0T MRI 装置を用いて、b 値 0 および 1000 s/mm², 64 方向、スライス厚 4mm で拡散強調画像を取得した 37 例を対象に、脳梁 (CC), 両側下前頭後頭束 (IFOF), 両側皮質脊髄路 (CST) の計 5 線維束を解析した。

【結果】体積解析では、全線維束で CSD は DTI と比較して有意に大きな体積を示し、平均体積差は 158.6% であった ($p < 0.001$)。この差は特に IFOF で顕著であった。視覚的評価においても、約 80% の症例で CSD が DTI より優れていると評価され、視覚的評価のスコアと体積解析との間に強い相関が認められた ($p < 0.001$)。一方 CST では両手法間の差は比較的小さかった。

【結語】臨床条件下においても、CSD は白質構造が複雑な領域において、白質線維の可視化を向上させた。CST では CSD と DTI の併用により相補的に再構成の精度を高められる可能性が示唆された。

R1-02 特発性頭蓋骨膜下血腫の1例

佐々木 円花, 西畠 泰生, 杉谷 勇太, 鈴木 龍太郎, 中屋敷 諄, 横沢 路子,
梅澤 邦彦
岩手県立中央病院脳神経外科

【背景】頭蓋骨膜下血腫は分娩時外傷に伴う頭血腫として新生児に多くみられるが、学童期以降の自然発症例は極めて稀である。今回我々は、外傷などの誘因なく発症した15歳男児例を経験したので報告する。

【症例】15歳中学生男児。数日前から右頭頂部のぶよぶよした腫脹に気づいた。頭痛を伴い徐々に増大したため当科を受診した。受診時に右頭頂部に弾性軟の大きな皮下腫脹を認めた。頭痛以外の神経学的異常所見は認めず、頭部打撲の既往はなかった。CTで骨縫合線を越えない広範な皮下血腫を認めた。入院4日目に施行したDSAで後頭動脈及び浅側頭動脈から慢性硬膜下血腫の被膜造影効果に類似したcotton wool-like stainの所見を認めた。血管奇形等は認めなかった。血腫が消退しないため外科治療を企図した。入院9日目に浅側頭動脈末梢からNBCAで塞栓術を施行し、入院10日目に全身麻酔下で血腫摘出術を施行した。術中に骨膜下血腫として矛盾しないことを確認した。血腫内容は慢性硬膜下血腫に類似する褐色の漿液性成分であり、血腫被膜を含めて全摘出した。病理組織評価では単純な血腫であり、血腫被膜に器質化を伴う小血管を多数認めたが、血管腫や腫瘍などを示唆する異常血管はなかった。血腫の再発なく術後4日目に自宅退院し、術後5カ月の時点で再発は認めていない。

【考察】本症例は外傷歴がなく思春期に自然発症した骨膜下血腫の稀な例である。我々は治療法として血腫ドレナージではなく血腫全摘出を選択した。その理由は、1) 骨膜下血腫であることを確実に診断すること、2) ドレナージのみでは再発を繰り返す例も報告されており、将来的に骨化する可能性もあり得ること、3) 極めて稀な病態でありドレナージのみでは血腫周囲の異常構造や骨疾患など二次的に血腫の原因となる疾患を見逃す可能性があることなどである。

【結語】特発性頭蓋骨膜下血腫の中学男児例を報告した。

R1-03 免疫正常の若年男性に発症し、対照的な経過を辿った脊椎硬膜外膿瘍の2例

岡元 慎吾¹⁾，井上 智夫²⁾，野下 展生²⁾，高橋 俊栄²⁾，遠藤 英徳³⁾

1) さいたま赤十字病院，2) さいたま赤十字病院脳神経外科，

3) 東北大学大学院医学系研究科神経外科学分野

【背景】脊椎硬膜外膿瘍（SEA）は稀だが進行が速く，診断・治療の遅れにより不可逆的な神経障害を来しうる。典型的リスク因子を欠く若年者でも，皮膚・口腔の慢性炎症を背景として発症することがある。今回，免疫正常の若年男性に発症し，対照的な経過を辿ったメチシリン感受性 *Staphylococcus aureus*（MSSA）による SEA の2例を経験した。診断・介入タイミングと神経学的転帰の関連を中心に報告する。

【症例1】36歳男性，アトピー性皮膚炎の既往あり。5日前からの発熱・背部痛を自覚し経過観察していたが，下肢麻痺が出現し救急搬送された。来院時，T10以下の感覚消失，完全麻痺，膀胱直腸障害を認めた。MRIでT7-12のSEAを認め，緊急椎弓切除・膿瘍搔爬を行った。血液培養はMSSA陽性で，セファゾリンで加療した。術後炎症所見は改善したが，重度の下肢麻痺と膀胱直腸障害が残存し，1年後もADL全介助（mRS 4）であった。

【症例2】31歳男性，既往なし。8日前から右下肢疼痛を自覚し，排尿違和感の出現後前医を受診し当院へ紹介された。来院時，両下肢の不全麻痺と感覚低下を認め，MRIでL3-S1のSEA，腸腰筋膿瘍を認めた。翌日に緊急手術を行い，術直後から神経症状は著明に改善した。培養はMSSA陽性で，精査にて感染源と考える進行した慢性歯周炎を認めた。セファゾリンで加療を行い，経過良好で後遺症なく独歩退院（mRS 0）した。

【考察】免疫正常例でも，アトピー性皮膚炎や歯周炎といった「ありふれた慢性炎症」が重篤なSEAの感染源となりうる。本2例の転帰を分けた最大の要因は，症状出現から介入までの時間であった。特に胸髄病変は馬尾病変に比して許容時間が短い可能性があり，膀胱直腸障害などのred flags出現時には，迅速なMRI評価と緊急減圧が重要である。

R1-04 治療方針の決定に網膜光干渉断層法が有用であった続発性水頭症の一例

寺井 遼平¹⁾, 石田 朋久²⁾, 藤本 和比古³⁾, 田代 亮介³⁾, 坂田 洋之³⁾, 大沢 伸一郎³⁾,
遠藤 英徳³⁾

1) 東北大学医学部医学科, 2) 広南病院脳神経外科, 3) 東北大学大学院医学系研究科神経外科学分野

【背景】水頭症による頭蓋内圧亢進症状が軽微の場合、治療方針の決定に苦慮することがある。頭蓋内圧亢進の検出に、網膜光干渉断層法（Optical Coherence Tomography：OCT）が有用と報告されている。今回、髄液排出試験前後に網膜神経線維層厚（Retinal Nerve Fiber Layer：RNFL）の変化を網膜光干渉断層法にて検出することができ、続発性水頭症の治療方針決定に有用であった症例を報告する。【症例】47歳女性。両眼の霧視を主訴に眼科を受診し、眼底検査にて乳頭浮腫を指摘された。頭部MRI検査にて、2cm大の小脳橋角部腫瘍および脳室拡大（Evans index 31%）を認め当科紹介となる。認知機能障害、歩行障害、尿失禁の水頭症三徴は判然とせず、眼底検査における両側乳頭浮腫の所見のみであったことから、当初経過観察とした。しかしながら、経過観察中に乳頭浮腫の悪化を認め、小脳橋角部腫瘍による続発性水頭症の可能性を強く疑った。髄液排出試験を施行の方針とし、髄液排出試験前後に、網膜光干渉断層法における網膜神経線維層厚の変化を評価した。髄液の初圧は33cmH₂Oと亢進しており、腰椎穿刺により髄液30cc排出後に両眼霧視の改善を認め、網膜光干渉断層法では網膜神経線維層厚の改善（右255 μ m \rightarrow 239 μ m, 左245 μ m \rightarrow 202 μ m）を認めた。小脳橋角部腫瘍による続発性水頭症と診断し脳室腹腔シャント術を施行した。術後、うっ血乳頭は改善、網膜神経線維層厚の改善（右255 μ m \rightarrow 94 μ m, 左245 μ m \rightarrow 85 μ m）も得られ、良好な経過を辿った。【結語】網膜光干渉断層法による網膜神経線維層厚の計測は三徴を呈さない水頭症に対する治療方針の決定に有用であった。網膜神経線維層厚は頭蓋内圧亢進を鋭敏に反映する指標として、有用である可能性が考えられた。

R1-05 頭蓋内外に複数の動脈狭窄を有する一症例における病態把握と治療戦略について

櫻井 尚¹⁾, 藤原 秀元²⁾, 渋谷 航平¹⁾, 鈴木 倫明²⁾, 長谷川 仁²⁾, 大石 誠²⁾

1) 新潟市民病院脳神経外科, 2) 新潟大学脳研究所脳神経外科学分野

【はじめに】一過性脳虚血発作 (TIA) により頭蓋内外に複数の動脈狭窄が見つかり, その血行動態を踏まえ治療戦略を考慮し, 良好な転帰を得た一症例を経験したので報告する. 【症例】75歳男性. 雪かき後の意識障害と四肢麻痺にて搬送されたが, 症状はすみやかに軽快した. MRI で新規虚血巣は認めなかったが, MRA で多発血管狭窄が疑われ, 右上肢の血圧低下を認めた. TIA の診断で, 後日の脳血管撮影にて判明した主な病変と血行動態は, 腕頭動脈起始部高度狭窄に対する順行性血流低下と左椎骨動脈を介した右鎖骨下動脈盗血現象, 右頸部内頸動脈高度狭窄に対する前交通動脈を介した左から右大脳への側副血行, 左中大脳動脈閉塞に対する左前・後大脳動脈からの脳軟膜吻合による側副血行であった. SPECT で小脳と比べて両側大脳半球の灌流の低下が疑われ, 腕頭動脈狭窄の解消が最重要と判断し, 治療として右上腕動脈と右大腿動脈から病変への同時アプローチによる pull-through 法にてステント留置術を行った. 周術期合併症なく, 以後3年間虚血発作は認めていない. 【考察】本症例の意識障害と四肢麻痺の TIA は, 腕頭動脈狭窄も含めた頭蓋内外の複数の主幹動脈狭窄のために全脳にわたる灌流が複雑な側副血行で維持されていたところへ, 雪かきによる右上肢の運動負荷がかかった結果, 両側前方循環と後方循環を含めた全灌流が低下したことによって起きたと考えられた. また腕頭動脈狭窄に対する治療法として2箇所から同時に病変へとアプローチをする戦術を行ったことは, 確実な治療効果を得るための手技として適切であったと考えられた. 【結語】通常と異なる複雑な血行動態における脳血管障害症例の治療を考える場合, 病態を正しく読み解き, 適切な治療手技を選択することが大切である. 脳血管内治療における奥深さを知り, 脳神経外科を志すきっかけとなった貴重な経験となった.

R1-06 鞍上部へ後天的に進展した多房性鞍内くも膜嚢胞の 1 例

川島 萌¹⁾, 佐藤 吉通¹⁾, 三野 正樹¹⁾, 遠藤 英徳²⁾

1) 白河厚生総合病院脳神経外科, 2) 東北大学大学院医学系研究科神経外科学分野

【背景】 多房性の arachnoid cyst は稀な病変であり, その機序はいまだ十分には解明されていない. 今回われわれは, Intraseellar arachnoid cyst (IAC) が鞍上部へ交通を持たない独立した arachnoid cyst として後天的に多房化した症例を経験したため報告する.

【症例】 患者は 70 代男性で進行する歩行障害を主訴に当院紹介となった. 頭部 MRI にて水頭症を伴う鞍内および鞍上部の多房性嚢胞性病変を認めた. 14 年前に施行された頭部 CT では鞍内嚢胞のみが確認されており, 経時的に鞍上部嚢胞が新たに形成・増大した可能性が示唆された. 診断確定および水頭症改善を目的として, 経脳室内視鏡下に鞍上部嚢胞の開窓術を施行した. 術中所見では鞍内嚢胞は下垂体茎の前方にあり, 鞍上部嚢胞との髄液交通は認められなかった. 病理組織学的には嚢胞壁はくも膜細胞で裏打ちされており, arachnoid cyst と診断した. 術後, 水頭症は改善し, 8 か月間の経過観察において嚢胞の再発や増大, 新たな神経症状の出現は認めていない.

【考察】 本症例では単純な IAC が後天的に鞍上部に進展し多房化した. IAC は下垂体の前方に位置しており, arachnoid cyst の上方進展後の隔壁形成のみでは多房化の説明は困難であると考えられた. くも膜の分離形成, 局所的なくも膜癒着, 微小な髄液循環障害などの機序の関与による, arachnoid cyst の後天的な形成による多房化の可能性が示唆された.

【結論】 Intraseellar arachnoid cyst が鞍上部へ交通を持たない独立した arachnoid cyst として後天的に多房化した稀な症例を経験した. Arachnoid cyst が後天的に形成及び多房化しうることを認識することは, 正確な診断および適切な手術戦略の選択において重要である.

R2-01 圧波形解析による血管内腔評価 - 脳血管モデルを用いた検証 -

田村 光司郎¹⁾, 古知 龍三郎²⁾, 長岡 碧海¹⁾, 井上 浩介³⁾, 船本 健一³⁾, 中川 敦寛⁴⁾,
下田 由輝²⁾, 新妻 邦泰⁵⁾, 遠藤 英徳²⁾

- 1) 東北大学医学部医学科 3 年, 2) 東北大学大学院医学系研究科神経外科学分野,
- 3) 東北大学流体科学研究所流動創成研究部門融合計算医工学研究分野,
- 4) 東北大学病院産学連携室, 5) 東北大学大学院医工学研究科神経再建医工学分野

【背景】脳血管内治療における血管内腔評価のゴールドスタンダードは血管造影であるが、造影時のみの一時的評価であり持続的な評価ができない点、非定量的である点、造影剤・放射線の使用が必要である点が課題である。特に、持続的な評価ができない点は、術中の予期せぬ血管閉塞の発見が遅れる原因となりうる。これに対し、血管内に留置したカテーテルから取得される血管内圧波形 (Intravascular Pressure Waveform: IPW) は常時取得可能であり、末梢抵抗などの血行動態変化を反映することから、持続的な血管内腔評価を可能とする指標となり得る。本研究では、血管モデルでの実験系を用いて解剖学的要因や測定環境が IPW に及ぼす影響を明らかにすることを目的として基礎的検証を行った。【方法】血管の狭窄、閉塞、および分岐をそれぞれ再現したシリコン血管モデルを用い、従量式ポンプにより生体血流を模擬した実験系を構成した。精製水で満たした血管モデル内腔にカテーテルを留置し、各条件下で IPW を測定・解析した。【結果】狭窄モデルでは、狭窄率の上昇に伴い IPW の反射波成分の振幅が指数関数的に増大した。閉塞モデルでは、閉塞時に IPW の反射波成分が有意に増大した。分岐角度の違いによる IPW の有意な変化は認められなかった。【考察】IPW の反射波成分振幅の増大は、圧力反射係数の増大に起因すると考えられ、血管内腔断面積の減少により局所的に特性インピーダンスが増大し、その結果として圧力反射係数が上昇することで反射波成分が増幅されたと推察される。【結語】本研究により、IPW は脳血管内治療において狭窄や閉塞をリアルタイムに検知するための有用な指標となり得ることが示唆された。一方で、血管内腔変化様式や脳血管自動調節能などの生体特有の因子についてはモデルでの再現に限界があるため、今後は臨床データを用いた研究が必要である。

R2-02 術中経頭蓋運動誘発電位の刺激閾値低下および振幅増大を確認し、術後の運動機能回復を予期できた胸髄髄膜腫の1例

青野 伴紀¹⁾, 三月田 祐平¹⁾, 高橋 義晴¹⁾, 伊藤 明¹⁾, 鷺谷 万葉²⁾, 加藤 佑梨²⁾, 鈴木 雅和²⁾, 佐々木 達也¹⁾, 遠藤 俊毅¹⁾

1) 東北医科薬科大学脳神経外科, 2) 東北医科薬科大学病院臨床工学部

はじめに：脊髄腫瘍手術において、経頭蓋刺激運動誘発電位（transcranial stimulation motor evoked potential: TcMEP）モニタリングは術後神経機能温存のために広く用いられているが、術中 MEP 変化と術後早期機能回復との関連についての報告は限られている。今回、術中 TcMEP の刺激閾値低下と振幅増大を確認し、術後の運動機能回復を予期できた胸髄髄膜腫の1例を報告する。症例：70歳女性。数か月にわたり進行する左下肢優位の筋力低下（術直前右 2/5, 左 1/5, 独歩不能）、両下肢感覚障害および T5 以下のしびれ、神経因性膀胱を認めた。術前造影 MRI では、T2-3 高位背側に硬膜内髄外腫瘍を認め、脊髄は著明に前方へ偏位し強く圧排されていた。TcMEP、体性感覚誘発電位（somatosensory evoked potential: SEP）、D-wave のモニタリング下に、T2 椎弓切除および T3 部分椎弓切除を行い、硬膜内髄外腫瘍を全摘出した。術中、腫瘍摘出による脊髄減圧直後に左下肢 TcMEP の刺激閾値は低下し、振幅は手術終了時にベースラインの約 2 倍まで増大した。右下肢 TcMEP の閾値には著変を認めず、振幅の明らかな増大も認めなかった。両下肢 SEP はベースラインから再現性を認めず、モニタリング不能であった。また、D-wave においても腫瘍摘出後に潜時短縮および波形の明瞭化を認めた。術後早期より両下肢筋力は著明に改善し、独歩可能となった。両下肢の感覚障害も改善したが、両側の後索症状は残存した。病理診断は髄膜腫であった。術後の造影 MRI で腫瘍の全摘出が確認され、リハビリ目的で転院した。結論：本症例の術中 TcMEP の閾値低下および振幅増大は、脊髄減圧による皮質脊髄路伝導回復を反映し、術直後の運動機能回復を予測する有用な指標となり得ることを示唆している。

R2-03 脳皮質下出血が先行し髄膜腫との鑑別を要した pediatric type high grade glioma 類縁腫瘍の一例

須藤 康汰郎¹⁾, 田畑 英史¹⁾, 飛嶋 華¹⁾, 秋田谷 さくら¹⁾, 楠美 智巳²⁾, 黒瀬 顕³⁾, 斎藤 敦志⁴⁾

1) 青森市民病院脳神経外科, 2) 青森市民病院病理診断科, 3) 弘前大学医学部附属病院病理部,

4) 弘前大学医学部脳神経外科

【はじめに】 pediatric type diffuse high grade glioma (以下 PHGG) は 2021 年, WHO 分類第 5 版で新たに提唱された概念である。今回, 脳出血を先行し, 髄膜腫と鑑別を要した PHGG の一例を報告する。

【症例】 40 歳台男性。X-3 年前に右頭頂葉皮質下出血を発症し第一回目入院。脳血管撮影で異常所見を認めず, 内視鏡下血腫除去術を施行。ADL 自立の状態にて退院。初回治療から 1 年半後, 痙攣発作を生じ第二回目入院。頭部 MRI 所見で初回手術部位の前上方脳皮質に長径 2cm 弱の腫瘍性病変を認めた。抗痙攣剤内服により痙攣はコントロールされ, この時点で手術加療は行わず外来で画像フォローアップを行った。フォローアップ 2 年後の頭部 MRI で腫瘍サイズ増大および内部性状の変化を指摘された。腫瘍は脳実質との境界明瞭で髄膜腫との鑑別を要した。当院での治療を希望され第 3 回目入院となった。術前脳血管撮影上, 右中大脳動脈末梢領域に軽微な腫瘍濃染像を認めたが外頸動脈系からの血行に乏しく塞栓術は行わず。摘出時, 腫瘍内に陳旧性出血様内用液を認めた。腫瘍は比較的境界明瞭で周囲脳組織から全周性に剥離し摘出し得た。病理診断での PHGG の診断の亜型疑いと診断。術後神経脱落症状なく自宅退院した。後療法を検討中である。

【考察】 PHGG は比較的最近提唱された腫瘍概念で成人にも発症する。生存期間中央値 12~18 か月との報告があり, 後療法を含め適切な治療が望まれる。本例は脳出血発症若年だったが高血圧性脳出血との鑑別が困難であり, 痙攣入院時の画像所見や症状から早期治療に至らなかった点が反省材料である。

【結語】 脳出血・痙攣などの先行症状を有し, 術前画像診断で髄膜腫との鑑別を要した PHGG 様腫瘍の一例を経験した。早期診断治療を行うため日々微細な所見を見逃さない様心がける必要がある。

R2-04 延髄の背側に進展した C1 schwannoma の一例

森田 直輝, 二宮 敦彦, 佐藤 純子, 油川 大輝, 石川 修一

石巻赤十字病院脳神経外科

【はじめに】

C1 schwannoma は脊髄の前方に進展することが多いと報告されている。今回我々は、延髄の背側に進展し後方から延髄を圧迫した C1 schwannoma の 1 例を経験したので報告する。

【症例提示】

症例は 54 歳の女性で、後頸部の異常感覚や、左上肢の感覚低下と左手の巧緻運動障害の精査で、延髄背側の病変を指摘された。下位脳神経麻痺は認めず、左上肢で小指徴候陽性、振動覚・痛覚低下を認めた。頭部 MRI で延髄背側に辺縁の造影増強効果を伴う最大径 32 mm の腫瘍性病変を認めた。後頭骨と C1 椎弓の間に連続する硬膜外の腫瘍成分を有していた。右 C1 椎間孔から脊柱管内、さらに大後頭孔をへて頭蓋内へ進展した病変を想定し、症候性の C1 schwannoma を疑った。術中は下位脳神経モニタリングを行った。体位は腹臥位で、正中後頭下開頭と C1 hemilaminectomy を行った。頭蓋内成分の腫瘍は歯状靭帯の背側から延髄背側にかけて存在していた。頭蓋内外の腫瘍を肉眼的に全摘出して、手術を終了した。C1 神経と頸髄副神経の吻合部付近から腫瘍が発生したと考えられ、病理所見と合わせ C1 schwannoma の確定診断に至った。術後は、左上肢の異常感覚や巧緻運動障害は改善し、左指先の軽度の感覚低下のみ残存した。

【考察】

本症例では延髄の背側へ C1 schwannoma が進展するという、非典型的な局在を呈した。一般的に C1 神経は後根を欠如することが多く、C1 前根に沿って腹側に腫瘍が進展する例が多い。本症例でも同様に C1 後根は欠如していた。しかし、C1 神経と頸髄副神経の吻合部付近が本症例の腫瘍の発生母地と考えられた。頸髄副神経は歯状靭帯の背側に存在するため、延髄の後方へ腫瘍が進展したと推察された。C1 神経の解剖学的多様性が C1 schwannoma の非典型的な進展様式に関連することを、後頭蓋窩腫瘍の鑑別を考える際には考慮する必要がある。

R2-05 短時間に自然消退を認めた幼児急性硬膜下血腫の 3 症例

酒井 翔太¹⁾, 内田 旬²⁾, 筒井 章太³⁾, 三崎 俊斉³⁾, 眞瀬 智彦³⁾, 赤松 洋祐²⁾

1) 岩手医科大学医学部医学科, 2) 岩手医科大学脳神経外科, 3) 岩手医科大学救急・災害医学講座

＜はじめに＞小児の急性硬膜下血腫（ASDH）は血腫量が少なくても，緊急手術を要し得る．一方，自然経過で血腫が消退する症例の報告も散見される．今回我々は，短時間で自然消退を認め良好な転帰を得た幼児 ASDH を 3 症例経験したので文献的考察を加えて報告する．

＜症例 1＞1 歳 6 か月男児．立位から転倒後に JCS3 の意識障害を呈し前医へ搬送され，受傷 3 時間後の頭部 CT で右 ASDH（血腫厚 5mm），midline shift を認めたため当院に紹介された．来院時意識レベルは JCS2 に改善し，瞳孔異常や四肢麻痺を認めなかった．受傷 5 時間後のフォロー CT では血腫の縮小と midline shift の改善を認めた．保存的に加療し，第 2 病日に血腫は消失して意識清明となり，第 8 病日に自宅退院とした．

＜症例 2＞2 歳女児．高さ 1m から転落後に意識障害を呈した．来院時 JCS3，右上肢筋力低下を認め，受傷 1 時間後の CT で左 ASDH（血腫厚 6mm），midline shift を認めた．受傷 2 時間後の CT では，血腫減少と midline shift の改善を認めた．第 2 病日に血腫は消失し意識清明となり，第 7 病日に自宅退院とした．＜症例 3＞2 歳女児．座位から後方に押されて後頭部を受傷し，直後に右共同偏視を認めた．来院時 JCS2，瞳孔異常や四肢麻痺を認めなかった．受傷 1 時間後の CT で左 ASDH（血腫厚 5mm），midline shift を認めた．受傷 2 時間後の CT で血腫減少と midline shift の改善を認めた．保存的に加療し，第 8 病日の MRI FLAIR 画像で血腫は左硬膜下腔全体に薄く分配していた．第 10 病日に意識清明で自宅退院とした．

R2-06 板間静脈が上矢状静脈洞の Critical collateral drainer として発達していた傍矢状静脈洞部髄膜腫の 1 例

楊 セイコン¹⁾, 竹内 洋平¹⁾, 井上 敬¹⁾, 新妻 邦泰²⁾, 橘 亮介³⁾, 大友 智¹⁾,
遠藤 英徳²⁾

1) みやぎ県南中核病院脳神経外科, 2) 東北大学大学院医学系研究科神経外科学分野,

3) みやぎ県南中核病院放射線部

【背景】 板間静脈は頭蓋骨の外板と内板の間に走行する静脈である。上矢状静脈洞 (SSS) 近傍に発生する髄膜腫においては、腫瘍の SSS への浸潤に伴い、SSS の側副血行路として板間静脈が発達している症例が時に経験される。両側大脳半球の静脈灌流を広く担う、発達した板間静脈を有する髄膜腫に対して摘出術を行った 1 例を経験したので報告する。**【症例】** 50 歳女性。5 年前の脳検診にて髄膜腫が指摘された。経過観察中に腫瘍は緩徐に増大した。神経学的脱落症状なく推移していたが、脳実質に浮腫性変化を生じ始めたため、摘出を検討した。脳血管撮影にて、両側の後頭動脈や中硬膜動脈の分枝による腫瘍への供血を認めた。また、内頸動脈撮影の静脈相にて、腫瘍浸潤による SSS の狭窄と順行性灌流の減少が認められた。腫瘍浸潤部より前方の SSS は、著しく発達した 1 本の板間静脈と連続しており、この板間静脈は、両側大脳半球の静脈灌流を広く担う Critical collateral drainer となっていた。後方視的に確認すると、この SSS と板間静脈の連続および走行は、5 年前の初診時から MRI にて描出されていた。手術に際しては、この板間静脈の温存が必須と考えられた。腫瘍栄養血管塞栓術を行った翌日に摘出を行った。板間静脈を損傷しないよう開頭を行い、腫瘍浸潤を伴う SSS を含め、腫瘍を摘出した。術後の MRI にて板間静脈の温存が確認された。患者は合併症なく経過し、術後 14 日目に自宅退院した。**【考察】** SSS 近傍に発生する髄膜腫においては、必ずしも摘出を要しないサイズであっても、板間静脈が SSS の側副血行路として両側大脳半球の静脈灌流を広く担っている場合がある。その可能性は MRI にてスクリーニングできる。実際に板間静脈が Critical collateral drainer となっている場合には、腫瘍の早期摘出を前向きに検討する要素となり得る。

R3-01 後下小脳動脈交通動脈に形成された破裂脳動脈瘤に対し外科的トラッピング術を行った 1 例

野澤 優太¹⁾, 岩渕 直也²⁾, 森末 良彦²⁾, 水上 藍²⁾, 鈴木 一郎²⁾

1) 八戸市立市民病院臨床研修センター, 2) 八戸市立市民病院脳神経外科

【はじめに】後下小脳動脈交通動脈 (posterior inferior cerebellar artery communicating artery : PICA-CA) は左右の後下小脳動脈を連絡する稀な血管であり, 同部に発生する動脈瘤は極めて稀である. 今回, 破裂 PICA-CA 動脈瘤に対し外科的治療を行った 1 例を報告する.

【症例】73 歳女性. 高血圧と強皮症の既往あり. めまいを主訴に救急搬送された. 頭部 CT で脳室穿破を伴う小脳虫部出血を認め, 閉塞性水頭症を合併していた. 意識障害の進行に対し脳室ドレナージを施行した. 第 12 病日に再出血を認めた. 脳血管撮影で 2 本存在する PICA-CA のうち 1 本に動脈瘤を認め破裂瘤と診断した. 血管内治療を試みたが動脈瘤への到達が困難であった. 第 30 病日に PICA-CA 動脈瘤に対して外科的治療をした. 正中後頭下開頭で扁桃と虫部垂の間よりアプローチし, PICA-CA 動脈瘤をトラッピングした. 術後新規脳梗塞は認めず, 脳血管撮影で動脈瘤の消失を確認した. 第 60 病日 mRS2 でリハビリテーション病院に転院した.

【考察】PICA 動脈瘤は全脳動脈瘤の 0.5 ~ 3% で, その中でも PICA-CA 動脈瘤の報告は極めて少ない. PICA-CA は側副血行路として存在する解剖学的変異であり, 血行力学的負荷が動脈瘤形成に関与すると考えられている. 治療としては外科的治療が主体である. 血管内治療の報告もあるが, 血管径の細さや走行の制約から困難な場合が多い. 本症例では PICA-CA が 2 本存在しており, 動脈瘤を含む 1 本をトラッピングしても他方の PICA-CA を介した血流が温存可能であったことから, トラッピングが比較的安全に施行できたと考えられた. PICA-CA 動脈瘤は稀で治療に難渋するが, 血行動態を評価した上で PICA-CA を含めたトラッピング術が有効な治療選択肢となり得る.

R3-02 未破裂椎骨動脈瘤に対する Flow Diverter 治療後に外転神経麻痺を来した一例

神 圭佑¹⁾, 岩渕 直也²⁾, 森末 良彦²⁾, 水上 藍²⁾, 鈴木 一郎²⁾

1) 八戸市立市民病院臨床研修センター, 2) 八戸市立市民病院脳神経外科

【はじめに】 Flow diverter (FD) は脳動脈瘤に対する有効な治療法として広く用いられているが、治療後の脳神経障害には注意を要する。今回、椎骨動脈瘤に対する FD 治療後に外転神経麻痺を来した症例を経験したため報告する。

【症例】 66 歳女性。喉頭癌術後の MRI で偶発的に左椎骨動脈瘤を指摘され当科へ紹介された。動脈瘤は硬膜内左椎骨動脈の橋延髄移行部で血管壁腹側から瘤状拡張した形状で最大径 8.8mm、脳幹部への圧迫所見は認めなかった。DAPT 下で Pipeline Shield を留置、直後の瘤内の造影剤滞留は軽度で、ヘパリンはナチュラルリバースした。術後 3 日目に複視を訴え、右外転神経麻痺が明らかとなった。MR で虚血性変化や浮腫性変化は認めず、脳血管撮影では瘤内への造影剤流入は著明に減少し、OKM grade C2 であった。急激な血栓化に伴う症状と考え、アルガトロバンを 1 週間投与したのちにヘパリン持続静注療法をした。右外転神経麻痺は徐々に改善し、脳血管撮影では経時的に瘤内に造影剤が流入するようになった。術後 18 日目の脳血管撮影で瘤内の大部分に造影剤が流入していることを確認し自宅退院とした。術後 3 か月目には右外転神経麻痺は完全に改善したが、脳血管撮影では瘤内血栓化は進行しておらず、OKM grade B1 であった。

【考察】 FD 治療後の脳神経障害は比較的稀であるが、後方循環病変では脳幹および脳神経との解剖学的近接性から症候性合併症のリスクが高いとされている。FD 治療後の神経症状の機序としては、穿通枝虚血や微小塞栓による虚血性合併症に加え、瘤内血栓化に伴う一過性の瘤増大や炎症性変化による圧迫機序が報告されている。FD 治療後に新たな脳神経症状を認めた場合には、虚血性合併症と瘤内血栓化に伴う圧迫・炎症といった非虚血性機序の双方を念頭に置いた慎重な評価が重要である。

R3-03 大動脈病変術後の脳塞栓症に対する血栓回収療法

西澤 晃一¹⁾, 岩渕 直也²⁾, 森末 良彦²⁾, 水上 藍²⁾, 鈴木 一郎²⁾

1) 八戸市立市民病院臨床研修センター, 2) 八戸市立市民病院脳神経外科

【はじめに】大動脈瘤や大動脈解離などの大動脈病変に対する外科手術は救命率を向上させる一方, 術後脳梗塞は依然として重篤な合併症である。今回, 大動脈病変術後に発症した脳塞栓症に対し血栓回収療法を施行した4症例を報告する。

【症例】症例1は79歳男性。大動脈弓部動脈瘤に対して弓部置換術が施行された。術翌日に左中大脳動脈M1閉塞を発症し, 左大腿動脈アプローチで血栓回収療法を行い1 passで完全再開通を得た。症例2は65歳男性。胸部大動脈瘤に対し弓部置換術, ステントグラフト挿入術および右総頸動脈-鎖骨下動脈バイパス術を施行された。術翌日に左内頸動脈閉塞を発症し, 右上腕動脈アプローチで2 passにて完全再開通を得た。症例3は57歳男性。Stanford B型大動脈解離に対しステントグラフト挿入術および左総頸動脈-鎖骨下動脈バイパス術が施行された。術後2か月で左内頸動脈閉塞を発症し, 左大腿動脈アプローチで血栓回収療法を施行したが再開通は得られなかった。症例4は84歳男性。胸部大動脈瘤に対しステントグラフト挿入術, 右総頸動脈-鎖骨下動脈バイパス術および左総頸動脈-鎖骨下動脈バイパス術施行された。術後5年で左中大脳動脈M2閉塞を発症し, 左上腕動脈アプローチで2 passにて完全再開通を得た。全例で心臓血管外科にバイパスやステントグラフトなどをアクセスルートにすることについて相談したのちに血栓回収療法を施行している。いずれの症例もアクセス関連合併症は認めなかった。

【考察】大動脈病変症例では大動脈蛇行や人工血管, ステント, バイパス術の存在により, 血管内治療のアクセスに難渋することが多い。また血栓量が多く再開通困難な症例も存在する。術後脳塞栓症に対する血栓回収療法では, 解剖学的条件や既存バイパスを考慮し, 症例ごとに適切なアクセスルートと治療戦略を選択することが重要である。

R3-04 片側慢性硬膜下血腫術後に両側感音難聴が改善した一例

鳴瀬 裕¹⁾, 佐藤 加奈子²⁾, 影山 宗祐²⁾, 鈴木 保宏²⁾

1) いわき市医療センター臨床研修センター, 2) いわき市医療センター脳神経外科

【症例】症例は56歳, 女性. 先行する外傷歴なし. 当院受診の1か月前から頭痛が出現した. X年X月X日昼からの左難聴を主訴に当院救急外来を受診し, 突発性難聴疑いとして耳鼻科受診を指示され帰宅した. 同日夜から右耳の難聴も出現し, X+1日当院耳鼻咽喉科受診には両側とも高度の感音難聴を呈していた. 頭部CTで左慢性硬膜下血腫(Chronic subdural hematoma; CSH)を指摘されたため当科を紹介された. 初診時JCS-0, 麻痺はなし. 同日当科へ入院しX+2日に左穿頭洗浄血腫除去術を施行した. 術後第1病日から頭痛と両側難聴の改善傾向を認めた. 第2病日から突発性難聴に準じてステロイド投与が開始された. 経時的に難聴は改善し, 第13病日に自宅退院した. 術後1年でCSHの再発なく経過し, 聴力も改善を維持している. 【考察】CSHにより難聴を呈する機序として, 血腫による直接的な, あるいは頭蓋内圧亢進による聴覚路の圧迫や血流障害, 脳脊髄液漏出症に伴う内リンパ水腫, 脳の下方偏移による聴神経の牽引などが推測されているが, その詳細なメカニズムは明らかではない. 本症例でも片側のCSHで両側の感音難聴を呈する機序は確定できないが, 頭蓋内圧亢進の影響や脳脊髄液漏出症が背景に存在した可能性も考えられた. 【結語】片側CSH術後に両側の感音難聴が改善した一例を経験した.

R3-05 recombinant tissue plasminogen activator (rt-PA) 投与後に脊髄硬膜外血種と診断し手術を施行した 1 例

松尾 紀考¹⁾, 西澤 威人¹⁾, 河村 心¹⁾, 竹内 洋平¹⁾, 内田 浩喜¹⁾, 佐藤 健一¹⁾,
江面 正幸¹⁾, 遠藤 英徳²⁾

1) 国立病院機構仙台医療センター脳神経外科, 2) 東北大学大学院医学系研究科神経外科学分野

【はじめに】急性期脳梗塞に対する早期の血栓溶解療法はエビデンスの確立により, 1分1秒でも早く投与することが推奨されている。一方で脳卒中類似症状を呈する脊髄硬膜外血種は比較的稀な疾患であり, 診断に時間を要することがある。今回 rt-PA 静注後に脊髄硬膜外血種と診断し, 手術加療を施行した 1 例を経験したため報告する。【症例】62 歳女性, ストレッチ中に突然の右背部痛が出現した。その後右上下肢麻痺が出現し, 発症から 90 分で救急要請となった。来院時 JCS0, 軽度右上下肢麻痺 MMT4/5, NIHSS は 5 点であった。頭部 CT で頭蓋内出血は認めず, CTA で主幹動脈に閉塞はなかった。急性期脳梗塞を疑い rt-PA 静注療法を施行した。その後頭部から頸椎の MRI を施行したところ第 2 頸椎から第 7 頸椎にかけての右背側優位の頸髄硬膜外血種を認めた。症状は右上下肢麻痺 MMT3/5 に増悪を認めるものの完全麻痺ではなく, 血栓溶解療法から約 24 時間経過したのちに右側椎弓切除術および硬膜外血種除去術を施行した。手術中の出血に悩まされることはなかった。術後経過は良好で JCS0, 麻痺は改善し歩行可能で自宅退院となった。【考察】rt-PA の半減期は短く, 初期は 6.3 分で減衰するといわれているが, 線溶効果は 24 時間持続すると報告があり, 早期の治療介入では出血のリスクが懸念される。脊髄硬膜外血種は症状発症より 12 時間以内の早期介入で術後の神経症状の改善の可能性が高いとされているが, 一方で症状が完全麻痺でない比較的軽症例では 48 時間以内の除圧で効果があると報告されている。本症例では血栓溶解療法投与後からの時間をあけることで手術リスクを減らし, 有効な効果が得られた。症状と rt-PA 投与後の時間を考慮し, 手術介入の時期を検討することが肝要であると考え。

R3-06 術中聴力モニタリングの解析による術後聴力悪化因子の解明

佐藤 蒼大¹⁾, 江面 梨瀬¹⁾, 三月田 祐平²⁾, 高橋 義晴²⁾, 伊藤 明²⁾, 鷺谷 万葉³⁾,
加藤 佑梨³⁾, 鈴木 雅和³⁾, 佐々木 達也²⁾, 遠藤 俊毅²⁾

1) 東北医科薬科大学医学部, 2) 東北医科薬科大学病院脳神経外科,

3) 東北医科薬科大学病院臨床工学部

はじめに： 現在、小脳橋角部腫瘍や顔面けいれん、三叉神経痛に対する手術において、聴神経機能の保護を目的に術中脳幹聴覚誘発電位 (BAEP) モニタリングが用いられている。日本臨床神経生理学会の指針では、1msec の V 波潜時延長および振幅低下が聴力障害をきたすとされている。しかし、実際の症例ではこれらの指標と術後聴力との関連の妥当性は必ずしも明確ではなく、今回、術後聴力低下をより正確に予測し得る指標について自験例を検討したので報告する。

目的： 術中 BAEP 所見と術前後の聴力変化を解析し、従来指標の妥当性を再検討するとともに、術後聴力低下の予測に有用な指標の有無を検討することを目的とした。

方法： 2022 年から 2025 年で東北医科薬科大学病院脳神経外科にて施行された手術のうち、術中に BAEP モニタリングが行われ、かつ術前後の聴力評価が可能であった 38 例を対象とした。聴力評価は 4 分法を用い、術前比 10dB 以上の低下を聴力低下と定義した。BAEP データから、術中最大潜時、術中平均潜時、手術終了時潜時、ならびに術中最小振幅、術中平均振幅、手術終了時振幅の 6 項目を抽出し、相関解析および ROC 解析を行った。

結果： 聴力低下は 38 例中 10 例 (26.3%) に認められた。従来指標である潜時 1msec 以上の延長を認めた 17 例中、聴力低下は 6 例 (35%) であった。一方、振幅 50% 以下の低下を認めた 30 例中、聴力低下は 10 例 (30%) であった。ROC 解析では、最終振幅 (AUC 0.895)、最小振幅 (AUC 0.886)、平均振幅 (AUC 0.875) が高い判別能を示した。特に最小振幅がベースラインの 16% 以下となった症例では、聴力低下が 70% に認められた。

結論： 本研究により従来の指標は術後聴力低下を必ずしも正確に予測していないことが明らかとなった。一方、潜時延長よりも振幅低下、特に最小振幅の変化が術後聴力低下の予測に有用である可能性が示された。振幅をベースラインの 16% 以下に低下させないことは、脳神経外科手術における実践的な警告指標となり得る。

O3-01 NF2 関連神経鞘腫症の聴神経腫瘍に対する医師主導治験 "BeatNF2 trial"

藤井 正純

福島県立医科大学脳神経外科学講座

【はじめに】神経線維腫症2型(NF2)は、近年、NF2-related schwannomatosis(NF2 関連神経鞘腫症)として名称変更の動きがみられるが、両側の聴神経腫瘍に代表される、中枢・末梢神経系の多発腫瘍を主徴とする難病である。多発する腫瘍により機能障害が進行し、生命予後も不良である。特に両側の聴神経腫瘍による難聴は、大半のNF2患者で見られ、QOL低下の大きな要因である。本治験の目的は、NF2に対するベバシズマブ(BV)の有効性と安全性を実証し、新しい治療法を提供することにより、本疾患に苦しむ患者のQOLを向上することである。今回、多施設共同無作為化二重盲検比較試験を行って、NF2に対するBVの有効性・安全性を評価した。【方法】本治験ではBV群およびプラセボ群の2群に割り付け24週時点の聴力改善効果を比較する(主要評価項目:最高語音明瞭度の改善患者割合)。24週以降48週までは両群ともBVの投与を行う。初期治療有効例については聴力再増悪時にBVの再投与を行い、再治療の効果と安全性についても評価した。【結果】各群31例合計62例を登録、主要評価項目で、聴力改善患者はBV群5例、対照群1例と上回ったものの、統計学的有意水準に達しなかった。しかし、聴力の改善量の分布は、BV群で平均9.5%改善、control群で-2.1%と悪化が認められ、有意であった。また、BV群で有意な体積縮小が認められた。安全性プロファイルは、概ね良好であった。【考察/結語】BVにNF2に対する聴力改善・体積縮小効果が認められており、今後、本邦のNF2の治療戦略のパラダイムが変わると期待される。本試験の結果をうけて、2025年8月末に中外製薬から正式に適応拡大の承認申請が行われ、現在当局による調査・審査が行われている。来年度中の社会実装が期待される。

03-02 当院における中枢神経原発悪性リンパ腫に対する Tirabrutinib の使用経験

村上 遥¹⁾, 遠藤 英徳²⁾, 山下 洋二¹⁾

1) 宮城県立がんセンター脳神経外科, 2) 東北大学病院脳神経外科

【背景】 中枢神経原発悪性リンパ腫 (PCNSL) では, B 細胞受容体下流シグナル伝達系が活性化しており, ブルトン型チロシンキナーゼ (BTK) 阻害薬が治療選択肢である. 本邦では 2020 年に再発および難治性 PCNSL に対する第二世代 BTK 阻害薬の Tirabrutinib (TIR) が薬価収載され, 5 年が経過した. 当院での TIR の使用経験を報告する.

【方法】 当院で 2020 年 12 月から 2025 年 11 月までに再発および難治性 PCNSL に対して TIR を投与した DLBCL 症例 22 例を対象とした. 全例外来で治療を行った.

【結果】 男性 12 例 / 女性 10 例, TIR 開始時の年齢中央値は 70.5 歳 (60-88 歳), KPS 中央値は 70, 再発 17 例 / 難治性 5 例だった. 初期寛解導入療法でメトトレキサートを基盤とした化学療法は 20 例で施行された. TIR の副反応として, Grade 3 の骨髄抑制は 2 例, Grade 3 の皮疹は 2 例で認められた. 初発時から TIR 開始までの期間中央値は 18.6 ヶ月 (2-67 ヶ月), TIR 投与期間中央値は 1.7 ヶ月 (0-26 ヶ月), TIR 導入後のフォローアップ期間中央値は 6.2 ヶ月 (1-51 ヶ月) だった. 奏成功率は 77% (17 例) で, CR は 32% (7 例) だった. PFS 中央値は 1.9 ヶ月, OS 中央値は 15.5 ヶ月, 1 年生存率は 55% だった. 初発から 1 年未満で TIR を開始した症例の PFS 中央値は 1.4 ヶ月, 初発から 1 年以上経過してから TIR を開始した症例の PFS 中央値は 25 ヶ月と有意差が認められた ($p=0.027$). 初回再発と複数回再発の PFS 中央値に有意差は認められなかった.

【考察・結語】 再発および難治性 PCNSL に対して, TIR は一定の有効性があることが確認された. TIR はどのような症例に有効であるかを判断するバイオマーカーがなく, この解明は今後の課題である.

03-03 頭蓋内進展を示した頭皮原発アポクリン腺癌の一例

小野 優太郎¹⁾, 藤本 健太郎¹⁾, 大志田 創太郎¹⁾, 佐浦 宏明¹⁾, 赤松 洋祐¹⁾,
佐藤 孝²⁾

1) 岩手医科大学脳神経外科, 2) 岩手県赤十字血液センター

【背景】頭皮原発癌は基底細胞癌や扁平上皮癌が多く、頭蓋内進展することも知られている。アポクリン腺癌は腋窩に発生することが多く頭皮に発生することは稀である。今回我々は、頭蓋内進展を呈した頭皮原発アポクリン腺癌の1例を経験したので報告する。【症例】85歳女性。X-5年より左頭頂部腫瘤を自覚し、当院皮膚科で根治的摘出術が施行された。病理診断は脂腺癌の可能性もあるも確定診断はつかず、年齢も考慮して経過観察の方針となった。経過中に腫瘍は再発し、5年の経過で70×55mmと増大し皮膚離開を認めた。皮膚科で再手術を企図し、頭部CTを施行すると骨皮質の破壊を伴う腫瘍の頭蓋内進展を認め、X年に当科紹介となった。頭部MRIで頭蓋内外に進展する辺縁明瞭な比較的均一に造影される腫瘤性病変を正中から左側頭頂部に認めたが、硬膜内進展は明らかではなかった。既往歴から皮膚原発性腫瘍の頭蓋内進展と考え、頭皮および頭蓋骨を含めた摘出術と再建術を施行した。病理診断の免疫染色はGCDFP15、アンドロゲン受容体が陰性で、その他にも有用な所見がなく診断に難渋した。最終的にHE染色でアポクリン腺分化に特徴的な断頭分泌を認め、乳癌転移も除外した上でアポクリン腺癌と確定診断とした。その後硬膜内に再発を認め、局所放射線照射により腫瘍縮小を認めた。【考察】アポクリン腺癌は腋窩に発生することが多く頭皮原発は稀である。形態的に断頭分泌所見があり乳癌の病理像と類似するため、全身検索とエストロゲン受容体やプロゲステロン受容体発現の有無を免疫染色で確認する必要がある。一方で、断頭分泌は必ずしも明瞭ではなく、本症例のようにアポクリン腺癌で陽性となる頻度が高いGCDFP15やアンドロゲン受容体が陰性である場合は診断に難渋する場合がある。診断困難例では、免疫染色所見に加えてHE標本での形態学的特徴を慎重に評価することが重要と考えられた。

03-04 短期間に増大し症候化したトルコ鞍内嚢胞性病変の1例

本多 将大, 岡田 正康, 三橋 大樹, 小倉 良介, 平石 哲也, 大石 誠

新潟大学脳研究所脳神経外科学分野

【所言】トルコ鞍内に発生する嚢胞性病変として、ラトケ嚢胞や下垂体腫瘍 (PitNET)、頭蓋咽頭腫、炎症性病変など鑑別疾患は多い。今回我々は、小嚢胞性病変が亜急性の経過で増大し下垂体機能不全に至った小児例を経験したので報告する。【症例】14歳女児。18ヶ月前に頭痛の精査で前医において頭部MRI撮像され、後方視的には下垂体部にごく小さな嚢胞所見があったものの正常と診断された。12ヶ月前にCOVID-19罹患後、頭痛の増悪、嘔気、食欲不振、体重減少を来たし月経停止に至ったが、小児精神科対応となり、頭部画像や血液検査は行われなかった。頭痛増悪のため再検されたMRIでトルコ鞍内から第三脳室へ進展する一部多房性の大型嚢胞性病変を認め、当科紹介となった。両耳側半盲に加え、汎下垂体機能不全症および中枢性尿崩症の診断となり、ホルモン補充療法を開始後に内視鏡下経鼻拡大蝶形骨洞手術を行った。術前の画像所見および術中所見から、頭蓋咽頭腫の疑いとして嚢胞化した下垂体を含め病変を全摘出した。病理診断は嚢胞様構造と、その壁に浸潤するCD68陽性のマクロファージや多核巨細胞などの炎症細胞を認め、黄色肉芽腫と診断された。術後は、視野は回復し、ホルモン補充下で通学可能となった。【考察】トルコ鞍部に生じる黄色肉芽腫は、それ自体が一つの疾患概念ではあるが、頭蓋咽頭腫、ラトケ嚢胞、下垂体腺腫などの背景病変に伴った黄色肉芽腫性変化として認められることもあり、その病態は不明な点が多い。本症例では小嚢胞性病変を背景に感染をきっかけとして短期間に黄色肉芽腫変化した可能性も疑われた。【結後】黄色肉芽腫は一般的に予後が良く再発の少ない病態とされ、頭蓋咽頭腫などと鑑別が重要であるが、経過によっては診断や治療の判断が難しい場合があり注意を要する。

03-05 DuraGen による硬膜修復後無菌性膿瘍を来した円蓋部髄膜腫の一例

本多 尠善¹⁾, 真貝 勇斗¹⁾, 鹿毛 淳史¹⁾, 石田 朋久¹⁾, 田代 亮介¹⁾, 遠藤 英徳²⁾

1) 広南病院脳神経外科, 2) 東北大学大学院医学系研究科神経外科学分野

【緒言】術後の髄液漏や感染症予防のため、適切な硬膜修復は極めて重要である。コラーゲン使用吸収性人工硬膜である DuraGen は、生体適合性が高く異物反応や炎症を来しにくいとされているが、稀に感染を伴わない無菌性膿瘍の形成が報告されており、注意を要する。【症例】73 歳女性。突然の発語困難と右片麻痺を主訴に救急搬送された。来院時 JCS1, 右上下肢 3/5 の不全麻痺と運動性失語を認めた。頭部 MRI で左頭頂円蓋部硬膜に付着部を有する造影病変を認め、円蓋部髄膜腫を疑った。第 11 病日に開頭腫瘍摘出術を施行し、Simpson Grade I の摘出を得た。硬膜修復には DuraGen を使用し、フィブリン糊で補強した。病理診断は microcystic meningioma, WHO grade I であった。術後経過は良好で、神経脱落徴候なく術後 14 日目に退院したが、約 1 ヶ月後に右片麻痺および運動性失語が再燃し、CT で脳表を圧排する硬膜外液体貯留を認めた。硬膜外膿瘍を疑い、骨弁除去および創洗浄術を施行した。術中、淡黄色で粘稠な膿瘍様内容物を硬膜外に認めたが、髄液漏はなかった。膿瘍を可及的に除去し、DuraGen は一部温存した。病理および培養検査では起炎菌は検出されず、無菌性膿瘍と判断した。再手術後は再貯留なく良好に経過している。【考察】DuraGen 関連無菌性膿瘍は稀であり、感染性膿瘍と臨床像や画像所見が類似し鑑別が困難である。発症機序として、異物反応、血液成分の付着、微小な髄液漏やフィブリン糊による炎症反応などが考えられている。本症例は、これら複合的要因により遅発性の無菌性膿瘍を形成した可能性が考えられた。【結語】DuraGen 使用後に、神経症状の再燃や硬膜外液体貯留を認めた場合、無菌性膿瘍も鑑別に挙げる必要がある。

03-06 脳膿瘍の再発を繰り返した巨大副鼻腔骨腫に対して感染経路の遮断を目的とした前頭蓋底再建を行った一例

木村 秀, 山下 将太, 藤本 和比古, 石田 朋久, 下田 由輝, 金森 政之, 遠藤 英徳
東北大学大学院医学系研究科神経外科学分野

【背景】副鼻腔骨腫は前頭洞, 篩骨洞に好発する良性骨腫瘍である。多くは無症候だが, 一方で大型の症候性症例も少数報告されている。我々は上鼻道から前頭蓋底に至る巨大副鼻腔骨腫により脳膿瘍を繰り返した症例に対し, 感染の根治を目的として骨腫減量と前頭蓋底再建を行った1例を報告する。

【症例】66歳男性。併存症として難治性副鼻腔炎を有していた。X-10年に右前頭葉の脳膿瘍を発症し, ドレナージ術で寛解が得られた。加えて初発時から上鼻道から頭蓋内へ至る最大径50mmの骨腫を指摘されているが, 脳膿瘍が寛解していたため, 経過観察とされていた。X年に頭痛と行動異常が出現し, 右前頭葉脳膿瘍の再発が認められた。いずれの脳膿瘍も骨腫と近接し, 骨腫近傍からの感染波及の結果と考えた。感染巣と感染源の根治を目的に, 脳膿瘍ドレナージと前頭蓋底再建を行った。両側前頭開頭で骨腫を露出後, 頭蓋内に突出した骨腫を削除した。骨腫表面の硬膜は肉芽組織に置換されていたため, 前頭蓋底は有茎骨膜と遊離大腿筋膜で再建した。病理学的検討では骨腫表面の線毛円柱上皮が認められ副鼻腔が起源と考えた。術後症状は改善し, 新規症状もなかった。抗菌薬で加療後に退院し, 脳膿瘍の再燃なく4か月間経過している。

【考察・結語】巨大副鼻腔骨腫は鼻腔内や眼窩へ進展して症候化することが多いが, 頭蓋内進展・脳膿瘍の合併は極めて稀で, 治療方針に一定の指針はない。本症例では難治性脳膿瘍の原因となる巨大副鼻腔骨腫に対して, 骨腫減量と前頭蓋底再建をおこなった。経過観察期間は短期であるが感染の制御が得られている。

04-01 脊髄刺激装置植え込み後に金属アレルギーを呈した1例

田村 晋也, 東山 巨樹, 菅原 卓

秋田県立循環器・脳脊髄センター 脊髄脊椎外科

【はじめに】脊髄刺激装置に対するアレルギー反応は稀であり、その診断と治療に関するコンセンサスは得られていない。脊髄刺激装置植え込み後に金属アレルギーを呈した1例を経験したので報告する。【症例】78歳、女性。13年前左下腿骨骨折で内固定を行い、左下肢痛が残存した。術後に感染あるいは金属アレルギーが疑われ内固定具を抜去した既往がある。1年前から左L5領域の疼痛を自覚し当院受診。X-P, MRIでL4/5の狭窄と1度のすべりを認め、L4/5椎弓切除を行った。症状は術後に改善したが、2か月後に再発した。保存的治療を行ったが徐々に悪化した。X-P, MRIですべりが残存していたが、金属アレルギー疑いのため固定術を回避し、抜去が容易な脊髄刺激療法（spinal cord stimulation, 以下SCS）を選択した。トライアルで症状改善を認めた。リードによるアレルギー反応が出現しなかったため、SCS装置本体の植え込みを行った。植え込み3日後から創部周辺に発疹、掻痒感があり、抗ヒスタミン薬投与で経過を見るも範囲が拡大した。感染兆候はなく、2週間で上記症状が改善しないため、既往歴から金属アレルギーを疑い、再手術でexpanded polytetrafluoroethylene (ePTFE) シートを用いてimplantable pulse generator (IPG) を被包し、その後アレルギー反応は急速に改善した。また、左下腿外側の痛み、両下肢のしびれはSCSの刺激で改善した。【考察】アレルギー反応の原因として、SCSデバイスの構成要素から、純チタン、シリコーン、ポリウレタンが考えられる。アレルギー反応は、紅斑、掻痒感などの症状があらわれ、局所感染と判別が困難なこともあり、デバイスの抜去による対応をとることが多い。本症例では、金属アレルギー疑いの既往があったが、装置の抜去による症状の悪化が懸念されたため、ePTFEシートでIPGを覆うことで対処した。

04-02 頰椎後方固定術後の関連合併症が疑われた小脳半球嚢胞性病変の一例

渡部 祐樹, 渡邊 潤, 本多 将大, 大西 康介, 塚本 佳広, 棗田 学, 大石 誠
新潟大学脳研究所脳神経外科学分野

【緒言】頰椎後方固定術後にインプラントによる後頭骨破壊を生じ、小脳半球内に症候性の嚢胞性病変を生じた稀な一例を経験した。【症例】78歳女性。関節リウマチの既往があり、9年前に環軸椎亜脱臼に対して環軸椎固定術が、9年前に頰椎症性脊髄症に対して後方除圧固定術が行われていた。また、メソトレキサート関連リンパ増殖性疾患（methotrexate-associated lymphoproliferative disorders：MTX-LPD）を発症し化学療法が行われた既往もあった。進行性の嘔気と嘔吐で受診し、画像検査で左小脳半球に結節を伴う嚢胞性病変を認め、結節部は後頭骨を隔てて頰椎後方固定での留置ロッドと関連しているようにも見えた。開頭手術にて嚢胞の開窓と結節の摘出を行い、嘔気・嘔吐は速やかに消失した。結節部の病理診断は時相の異なる血腫成分と診断され、腫瘍性病変は否定された。術後に改めて頰部X線の動的撮影を行ったところ、後屈位でロッドの後頭骨へ陥入することが明らかとなり、出血原因としてインプラントによる機械的刺激の可能性を強く疑ったが、抜釘の提案にも本人は希望されず、現在は経過観察中である。【考察】これまでに頰椎手術で用いられたインプラントによる後頭骨の破壊や浸潤の報告はあるが、小脳半球内の進行性の病変までを合併した報告はこれまでにない。本症例では頰椎後方固定のロッドによる長期的な機械的刺激により後頭骨が破壊され、かつ小脳にも反復的に出血性挫傷を及ぼし、結果として嚢胞性病変を生じたものと考えた。【結語】頰椎後方固定においては、特に頰部伸展時での後頭骨への反復刺激で骨破壊から後頭蓋窩内への合併症を来すこともあり、インプラント留置位置を考慮する必要がある。

04-03 同一椎体レベルに黄色靱帯骨化を合併した胸椎硬膜内髄外腫瘍

石垣 大哉, 攝田 典悟, 赤松 洋祐

岩手医科大学脳神経外科

【はじめに】硬膜内髄外腫瘍は脊髄腫瘍のなかで半数以上を占め、その多くは神経鞘腫、髄膜腫の良性腫瘍であり緩徐に増大して脊髄を圧迫する。一方、黄色靱帯骨化症は胸椎に好発し、加齢、力学的ストレス、遺伝など多因子が原因とされている。今回我々は、胸椎同一椎体レベルに黄色靱帯骨化と硬膜内髄外腫瘍を認めた症例を経験した。画像所見や術中所見を中心に考察を加え報告する。【症例】62歳女性。左鼠径部痛で初発。半年後には右腰臀部から大腿部に痛みが広がり歩行に支障をきたすようになった。近医を受診し胸椎MRIでT11/12からT12椎体レベルに脊髄腫瘍が疑われたため当科紹介となった。病変は、脊柱管内の左後側方に存在し嚢胞成分が主体で、ガドリニウム造影で嚢胞壁に造影増強効果を認めた。またT11/12右黄色靱帯が団子状に腫大しており、腫瘍と黄色靱帯に挟まれて脊髄が圧排されていた。胸椎CTでは、複数椎間に黄色靱帯の軽度の骨化や石灰化が散見されたが、T11/12右黄色靱帯には他椎間より厚い骨化巣を認めた。【治療経過】両側のT11椎弓下半分とT12椎弓切除を行い、骨化黄色靱帯を摘出。硬膜内髄外腫瘍は神経根と連続性しており、内減圧のうえ神経根を離断し全摘出した。嚢胞内容は漿液成分と粘液成分が混在していた。病理診断は神経鞘腫であった。術後、腰下肢痛は消失した。【結語】神経鞘腫と同一椎体レベルに黄色靱帯骨化を合併した症例を経験した。脊髄腫瘍による機械的ストレスが黄色靱帯にかかり、骨化を促したと考えられた。

04-04 Primary spinal cord germinoma の一治療例

藤掛 遥香¹⁾, 水戸部 祐太¹⁾, 早坂 洸平¹⁾, 佐々木 康介¹⁾, 神村 慈¹⁾, 太田 康之²⁾,
園田 順彦¹⁾

1) 山形大学医学部脳神経外科, 2) 山形大学医学部第三内科

【はじめに】 Primary spinal cord germinoma は主に小児～若年成人に発生する極めて稀な疾患である。今回我々は、症状発現から診断までに15カ月を要し診断に難渋した Primary spinal cord germinoma の一症例を経験したので報告する。【症例】40歳女性。X年4月に左優位の両下肢の異常感覚を自覚。脊髄MRIにてTh6-7レベルに脊髄空洞症、Th9-L1レベルに線状のT2高信号および淡い造影所見が認められた。11C-Methionine PETでは病変部への明らかな集積は認められず、画像所見上、腫瘍性病変としては非典型的と考えられた。髄液検査にてオリゴクローナルバンド陽性であったことも踏まえ、多発性硬化症や視神経脊髄炎などが第一に疑われ、当院神経内科にてステロイドパルス療法を施行。しかしながら病変縮小は得られず、その後次第に両下肢筋力低下と膀胱直腸障害が出現した。X+1年5月のMRIで、Th10-11に淡い造影効果を有する腫瘍性病変が新たに出現したため、X+1年7月に生検術を施行し、germinomaの診断に至った。なお経過中、AFPやHCGを含む各種腫瘍マーカーは陰性であった。診断確定後、CARE療法3コースおよび局所放射線照射24Gy/12Frを施行し、著明な病変縮小と軽度の症状改善を認め、X+1年10月、KPS60%にて自宅退院となった。【結語】 Primary spinal cord germinomaはこれまで100例程度の報告に留まる稀な疾患であるが、非典型的な画像所見ゆえに診断まで1年以上要するケースや、40歳以上での報告例も少数ながら存在する。腫瘍として非典型的な画像所見を呈する場合にも、本疾患は鑑別に挙げるべき疾患と考えられた。

04-05 硬膜外カテーテルによる硬膜外自家血注入が有効であった脳脊髄液減少症合併慢性硬膜下血腫の1例

河村 心¹⁾, 鈴木 晋介²⁾, 竹内 洋平¹⁾, 西澤 威人¹⁾, 内田 浩喜¹⁾, 佐藤 健一¹⁾,
江面 正幸¹⁾, 遠藤 英徳³⁾

1) 国立病院機構仙台医療センター脳神経外科, 2) 仙台東脳神経外科病院,

3) 東北大学大学院医学系研究科神経外科学分野

【背景】脳脊髄液減少症に慢性硬膜下血腫（CSH：Chronic subdural hematoma）を合併し、致命的な経過をたどる症例を経験することがある。硬膜外自家血注入（EBP：Epidural blood patch）は有効な治療とされるが、原因病変が頸椎レベルに存在する場合、穿刺リスクが高く治療が困難となることがある。今回、カテーテルを用いた透視下EBPにより、頸椎レベルの脳脊髄液漏出を治療し得た症例を経験したので報告する。【症例】79歳女性。転倒4か月後より起立時頭痛が出現し、徐々に増悪したため前医へ救急搬送された。両側CSH、橋前槽狭小化、硬膜肥厚造影所見を認め、脳脊髄液減少症が疑われた。JCS2の意識障害を呈していたため、両側穿頭ドレナージ術を施行した。頸胸髄MRIではC7以下に硬膜外液体貯留を認め、同部位周囲からの漏出が疑われた。初回ドレナージ3日後にTh10/11およびTh3/4より初回EBPを施行したが、9日後にJCS200へ悪化し、CSH再増悪を来したため再度ドレナージを要した。C7以下の硬膜外液体貯留が改善していなかったことから、C7/Th1より硬膜外カテーテル（Perifix catheter）を挿入し、C2-Th9をカバーするようにEBPを施行した。翌日には意識障害は著明に改善し、CSHは経時的に自然吸収された。【考察】脳脊髄液減少症に対する初回EBPの症状改善率は60-80%とされるが、漏出点が不明な場合には成功率が50-70%に低下すると報告されている。近年、カテーテルを用いたEBPが報告され、難治例における有効性が示されている。本症例では頸椎レベルでの漏出が想定され、カテーテルを用いることで高位頸椎まで自家血を到達させることが可能となり、治癒につながったと考えられた。【結論】漏出点が頸椎レベルに存在することが疑われる脳脊髄液減少症に対し、カテーテルを用いたEBPは有効な治療選択肢となり得る。

05-01 当院における痙性麻痺に対する選択的脊髄神経後根切断術 SDR の初期治療成績

東田 綾子¹⁾, 尾崎 弾¹⁾, 林 俊哲¹⁾, 高橋 祐子²⁾, 落合 達宏²⁾, 水野 稚香²⁾,
小松 繁允²⁾

1) 宮城県立こども病院脳神経外科, 2) 宮城県立こども病院整形外科

【はじめに】 選択的脊髄神経後根切断術 (selective dorsal rhizotomy: SDR) は, 脳性麻痺児の下肢の痙性対麻痺に対する外科的治療で, 術中神経生理学的手技に基き異常度の高い後根神経を同定・切断し, 有害な脊髄反射を緩和する. 当院では 2023 年より SDR を開始した. 短期治療成績を報告する. 【対象】 2026 年 1 月までに 18 例の SDR を行った. 男児 6 例, 女児 12 例, 手術時平均年齢は 7.02 歳 (4.9-9.6 歳) だった. 患者背景として早産・低出生体重児が 14 例 (脳室周囲白質軟化症 11 例, 脳室出血 1 例, 脳出血 1 例, 多小脳回 1 例), 正規産児が 4 例 (脳梗塞 2 例, 遺伝性痙性対麻痺 1 例, 脳萎縮 1 例) であった. Gross Motor Function Classification System; GMFCS は Level I 5 例, II 10 例, III 1 例, IV 2 例だった. 【方法】 手術の約 1 週間前に, 診療に関わる医療者にて運動機能と痙性の最終確認を行い, 切断レベルを決定する. 手術は脳神経外科にて行い, 術中の下肢機能評価は電気生理学的モニタリングと触診を用い, 整形外科/リハビリテーション科, 理学療法士, 生理検査技師にて行う. これを元に各神経根の切断率を決定する. 創部安定後はリハビリテーション病棟に転棟しリハビリテーションを行い, 退院後も継続. 現時点での下肢機能の変化を評価した. 【結果】 術後全例で痙縮の改善を認め Modified Ash Score; MAS は改善した. 合併症として 2 例を除き足部末端に一過性の痺れを生じたが, 全例数日で消失した. 歩容変化については動画を供覧する. 【考察】 SDR は下肢痙縮治療に有効であり患者の ADL 改善の可能性がある. 術後経過中に上肢の巧緻運動改善を認める症例もあり, 運動機能の定量的評価や長期成績について今後症例の蓄積を要する.

05-02 初回治療として ETV を選択した Blake's pouch cyst の一例

岡田 拓也, 小倉 良介, 本多 将大, 三橋 大樹, 岡田 正康, 平石 哲也, 大石 誠
新潟大学脳研究所脳神経外科学分野

【背景】近年, Blake's pouch cyst (BPC) に対して内視鏡的第三脳室底開窓術 (ETV) が初回治療として選択されることがある. BPC は膜様構造が発達しやすく, 橋前槽の膜様構造が ETV 不成功の一因とされ, 橋前槽膜開窓を追加した報告もある. しかし, 橋前槽膜開窓を行っても ETV が奏功しない症例も存在し, その要因は明らかではない. 今回, ETV および橋前槽膜開窓後も水頭症が改善せず, 最終的に脳室腹腔 (VP) シヤント留置を要した BPC の一例を報告する.

【症例】6 か月, 乳児. 2 週間前からの活気不良と頭囲拡大を主訴に近医を受診し, 水頭症の診断で当院紹介となった. MRI で小脳虫部は保たれ, 第四脳室と連続する後頭蓋窩嚢胞を認めたことから BPC と診断した. 第三脳室底は上方偏位を呈し, 橋前槽には膜様構造を認めた. ETV success score は 70 点であり, ETV と橋前槽膜開窓を一期的に行う方針とした. 第三脳室底を開窓し, 第三脳室と橋前槽の髄液交通を確認し, 開窓部より橋前槽内を観察すると, 肥厚した膜様構造を認め, 脳底動脈前面にも同様の所見を認めた. 橋前槽膜下部を開窓し, 脊髓前腔との交通を確認して手術を終了した. 術翌日の CT では脳室の一時的縮小を認めたが, 術後 11 日で水頭症が再燃し VP シヤント留置を行った. 以後外来経過観察中で, 水頭症の再燃は認めていない.

【考察／結語】第三脳室底の形態的偏位は髄液循環動態を反映し, 上方偏位は髄液吸収障害の関与を示唆する所見とされている. 本症例においても第三脳室底は上方偏位を呈しており, 吸収障害優位の病態が示唆された. ETV が奏功しなかった要因として, 乳児期における髄液吸収機構の未成熟に加え, 橋前槽内に広範な肥厚した膜様構造が存在し, 拍動性髄液流が基底槽全体へ十分に拡散しなかった可能性が考えられた.

05-03 典型的三叉神経痛との鑑別を要し、インドメタシンが奏功した三叉神経・自律神経性頭痛（TACs）の一例

黒見 洋介, 市川 優寛, 藤井 正純

福島県立医科大学脳神経外科学講座

【緒言】 三叉神経痛（TN）は脳神経外科で日常的に遭遇する疾患であるが、三叉神経・自律神経性頭痛（TACs）との鑑別が困難な場合がある。今回、長年 TN として加療され、多剤併用療法でもコントロール不良であったが、臨床症状から TACs を疑い、インドメタシン フェルネシルの投与により症状が寛解した症例を報告する。

【症例】 60 代男性。10 年前より左鼻根部から眼窩奥の疼痛が出現。数年前より夏季や暖房使用時に 1 時間持続する激痛が頻発し、抜歯を受けるも改善しなかった。前医より TN の診断でカルバマゼピン（CBZ）やミロガバリンに加え、腰椎症に対し処方されていたプレガバリン、トラマドール、アセトアミノフェンを併用していたが、疼痛は一部改善に留まり、強い眠気のため日常生活に支障をきたしていた。当科初診時、問診により疼痛は電撃痛ではなく放散痛であること、飲酒や温熱刺激が誘因となり、流涙や鼻汁を伴うことが判明した。頭部 MRI では前下小脳動脈が三叉神経に並走していたが、明らかな圧迫所見は認めなかった。臨床症状から TACs を疑い、インドメタシン フェルネシル（400mg/日）を開始したところ、疼痛および随伴症状は再燃なく経過した。CBZ、ミロガバリンは漸減しているが、症状悪化なく経過している。

【考察】 本例は疼痛部位から TN と誤認され、抜歯や多剤併用療法が行われていた。しかし、1 時間の持続時間、自律神経症状の合併、飲酒等の誘因は TN として非典型的であり、TACs の診断基準に合致する。特にインドメタシン反応性は一部の TACs に特徴的であり、診断的治療としての意義も大きい。画像上の血管接触のみで微小血管減圧術（MVD）を検討する前に、詳細な病歴聴取による鑑別が重要である。

【結語】 顔面痛の診療において、TACs を念頭に置くことで不必要な手術や鎮痛薬の多剤併用を回避し、適切な内科的治療を提供できる可能性がある。

05-04 急性硬膜下血腫術後の亜急性期に出現し自然消失を示した外傷性前脈絡叢動脈仮性動脈瘤の1例

森末 良彦¹⁾, 岩渕 直也¹⁾, 水上 藍¹⁾, 鈴木 一郎¹⁾, 遠藤 英徳²⁾

1) 八戸市立市民病院脳神経外科, 2) 東北大学大学院医学系研究科神経外科学分野

【背景】外傷性頭蓋内動脈瘤は頭部外傷後に生じる稀な病態で、遅発性出血の原因となることがある。好発部位は主幹動脈や皮質枝であり、前脈絡叢動脈に発生する例は極めて少ない。術後経過中に出現した場合、診断や治療方針の判断に苦慮することがあり注意を要する。

【症例】82歳女性。転倒による頭部打撲で受傷し、翌日に意識障害をきたし近医を受診した。頭部CTで左急性硬膜下血腫を認め当院に転院搬送された。来院時GCS E2V1M5であったがE1V1M2まで悪化し、血腫増大と正中偏位を認めたため開頭血腫除去術および減圧開頭術を施行した。術後21日目に左テント上面内側に被包化血腫の出現と増大を認め、術後31日目の脳血管撮影検査で左前脈絡叢動脈末梢に動脈瘤を認めた。同日開頭クリッピング術を企図したが、動脈瘤は被膜化血腫に埋没し安全な術野展開が困難と判断し中止した。翌日の脳血管撮影検査で動脈瘤の消失を認め、経過観察とした。術後58日目のフォローアップDSAでも再燃を認めず、術後77日目にGOS3で転院した。

【考察】外傷性前脈絡叢動脈仮性動脈瘤は極めて稀であるが、急性硬膜下血腫術後の亜急性期に原因不明の血腫増大を認めた場合には、出血原因として外傷に伴う血管損傷、とくに仮性動脈瘤の関与を考慮する必要がある。本症例では仮性動脈瘤は自然消失を示したが、再破裂や増大により重篤な転帰を来すことも報告されており、慎重な経過観察が重要である。また、外傷性出血に伴うエリキユース休薬が血栓化を助長した可能性も考えられた。

【結語】急性硬膜下血腫術後の亜急性期に原因不明の血腫増大を認めた場合には、外傷性仮性動脈瘤を念頭に置いた経時的な脳血管評価が重要である。

05-05 てんかん重積状態に対して中硬膜動脈塞栓術が奏功した器質化慢性硬膜下血腫の1例

杉谷 勇太, 西畠 泰生, 鈴木 龍太郎, 中屋敷 諄, 横沢 路子, 梅澤 邦彦
岩手県立中央病院脳神経外科

【はじめに】

薬剤抵抗性の痙攣重積状態の器質化慢性硬膜下血腫に対しては一般的には開頭術による血腫除去が選択されることが多い。今回我々は中硬膜動脈塞栓術が痙攣重積の制御に奏功したと思われた例を経験したので報告する。

【症例】

心房細動の既往があり抗凝固薬内服中の65歳男性。左慢性硬膜下血腫（CSH）の初回穿頭ドレナージ術から1カ月後に痙攣重積状態で当院へ搬送された。CTで左CSHの再発と、MRIで血腫直下のArterial spin labeling（ASL）での高灌流所見を認めたため、CSHに伴う痙攣重積状態と診断した。抗てんかん薬を多剤併用したが発作の抑制が得られなかった。入院3日目に中硬膜動脈塞栓術を施行したところ、入院4日目の朝の時点で痙攣は消失した。さらに同日に穿頭ドレナージ術による血腫除去術を施行したが、ほとんど血腫を排出させることはできず、肉眼的には器質化血腫の所見であった。術後4日目のMRIではASLでの高灌流所見は消失していた。血腫の体積も縮小傾向を示し、術後11日目にmRS1で自宅退院した。

【考察】

本症例の治療戦略として、再発CSHがそれほど厚くなく、抗凝固薬も内服していたため、まず塞栓術を併用した穿頭術から施行し、痙攣が制御できなければ開頭術の方針としていた。結果的に塞栓術により痙攣は消失して血腫の縮小も得られた。塞栓術が痙攣の制御に寄与した可能性があると思われた。

【結語】

中硬膜動脈塞栓術が痙攣重積の制御に奏功したと思われた器質化慢性硬膜下血腫の1例を経験した。

06-01 小脳橋角部腫瘍手術における眼輪筋 MEP モニタリングの有用性—振幅比及び波形変化に着目した検討—

蛭田 亮, 鳴瀬 悠, 長井 健一郎, 黒見 洋介, 神宮字 伸哉, 市川 優寛, 藤井 正純
福島県立医科大学脳神経外科学講座

【諸言】 小脳橋角部腫瘍手術における顔面神経モニタリングは重要であるが, 安定した経頭蓋刺激 facial motor evoked potential (FMEP) の導出は容易ではない. 我々は刺激法を改良し, 有用性を報告してきた. 本研究では, 刺激電極と記録電極の距離が短い眼輪筋に着目し, さらに顔面神経 root exit zone (REZ) 刺激併用の有効性を検討した.

【方法】 2011 ~ 2022 年に FMEP モニタリング下で手術を行った小脳橋角部腫瘍 120 例を後方視的に解析した. 術後早期 (1 週以内) および長期 (術後 1 年) に顔面神経機能を評価した. 口輪筋・眼輪筋 FMEP について, 最小振幅比 (MBR), 終了時振幅比 (FBR), 回復値 ($RV = FBR - MBR$) を算出し, 波形変化の有無を記録した. 後期 10 例では REZ 刺激を併用した.

【結果】 末梢刺激例などを除外した 90 例を解析対象とした. 眼輪筋 FMEP は 59 例で記録可能であり, 18 例に術後早期顔面神経麻痺を認め, 9 例で術後 1 年まで麻痺が残存した. 早期麻痺に対する ROC 解析では, MBR および FBR はいずれも高い識別能を示し (AUC 0.874, 0.897), MBR 約 35-40%, FBR 約 50% が臨床的に有用な閾値と示唆された. FMEP 波形変化を認めた症例の 92% で早期麻痺を呈した. 早期麻痺例における長期予後では, MBR および RV が術後 1 年の顔面神経機能と有意に関連していた. REZ 刺激は時間分解能に優れる一方, 電極偏位の影響を受けやすく, 経頭蓋刺激 FMEP 併用が有用であった.

【結論】 眼輪筋 FMEP は記録困難であるが, 振幅比に加えて波形変化を評価することで術後早期顔面神経麻痺の検出感度を向上させることが可能である. また, 回復値 (RV) は早期麻痺例における長期顔面神経機能予後の予測指標として有用である可能性が示唆された.

O6-02 血管増生を特徴とし、易出血性であった松果体細胞腫の1例

嶋田 有藍¹⁾, 阿部 真道¹⁾, 畠山 潤也²⁾, 小野 隆裕¹⁾, 廣嶋 優子³⁾, 南條 博³⁾,
清水 宏明⁴⁾

1) 秋田大学大学院脳神経外科, 2) 中通総合病院 脳神経外科, 3) 秋田大学医学部附属病院 病理診断科,
4) 秋田県立循環器・脳脊髄センター

【はじめに】松果体細胞腫の多くは中脳水道狭窄による閉塞性水頭症で発症し、出血を伴う症例は極めて稀である。今回、腫瘍内出血をきたし、易出血性であった松果体細胞腫の症例を経験したため、文献的考察を含めて報告する。

【症例】48歳女性。1週間前から早朝の頭痛、嘔気があらわれ、歩行障害が徐々に増悪した。3日前から症状が更に増悪し、前医CT、MRIで松果体部腫瘍と水頭症が指摘され、当科に転院した。入院時JCS10、頭痛、嘔気、歩行障害に加えて尿失禁もみられ、同日脳室ドレナージ術（CVD; 20cmH₂O）が行われた。水頭症は改善し、翌週に手術を予定したが、CVD後で複視があらわれ、髄液が淡血性となった。CTで腫瘍内と第3脳室に出血があり、臨時で腫瘍摘出術が行われた。腫瘍は赤橙色で易出血性であり、止血に難渋した。左内大静脈から視床に強固に癒着していた部分を残して、腫瘍は亜全摘された。術後は右外転神経麻痺、右上下肢の運動失調を呈したが、約3週間で改善した。術後MRIで中脳水道は開通していたものの、CVDから200ml/日前後の排液が続き、術後2週間で第3脳室底開窓術が加えられた。しかし水頭症が改善せず、最終的に左脳室-腹腔シャント術が行われ、術後4週間で退院した。

【病理所見】松果体細胞に類似した腫瘍細胞がシート状、胞巣状に増生し、免疫染色でsynaptophysin陽性、GFAP、Olig2、EMA陰性、Ki-67 indexは1%で、松果体細胞腫と診断された。組織は富血管性で、高度の出血・吸収像がみられ、血管内皮にCD31が陽性であった。今後、分子生物学的な背景を探索する予定である。

【結語】術前に出血をきたし、組織学的にも富血管性であった松果体細胞腫の1例を報告した。臨床的にはCVDの圧管理や、外科的介入のタイミングに留意すべきと考えられた。

06-03 ガンマナイフ治療後に MPNST へ悪性転化した可能性が考えられる vestibular schwannoma の一例

竹浪 大貴¹⁾, 片山 耕輔¹⁾, 平川 葉月¹⁾, 佐々木 貴夫¹⁾, 麓 敏雄¹⁾, 黒瀬 顕²⁾,
斎藤 敦志¹⁾

1) 弘前大学医学部脳神経外科, 2) 弘前大学大学院医学研究科 人体病理学・病理診断学講座

【はじめに】

ガンマナイフ (GK) 治療を契機に前庭神経鞘腫 (VS) から MPNST に悪性転化した可能性が考えられる症例を経験したため報告する。

【症例提示】

72 歳, 女性. X 年, めまいの精査目的で施行した頭部 MRI にて左小脳橋角部に腫瘍性病変を認め, VS と診断された. 経過観察中, 腫瘍の緩徐な増大あり. X+5 年に脳幹部への圧排所見を呈し, 当科へ紹介. 同年 8 月, 1 回目 GK を施行. その後, 腫瘍の再増大あり, X+9 年 12 月に再度 GK 治療を施行. しかしその後, 短期間で腫瘍は増大し, 左顔面神経麻痺, 下位脳神経障害, 小脳失調を認め, 摘出術の方針とした. X+10 年 7 月入院. JCS I-2, 上記神経所見, KPS 60%であった.

術前 MRI では腫瘍内部に不均一な信号とガドリニウム増強効果, 部分的嚢胞変性を認めたが, 脳幹浮腫は認めなかった. 術中所見では, 腫瘍は脳幹および顔面神経に著明に浸潤しており, 顔面神経の温存は困難であった.

病理学的所見では, 細胞密度の中等度以下の schwannoma 様の病変以外に, 核密度が極めて高く, さらに核濃染, 核腫大を示し, 多数の核分裂を伴う悪性所見がみられた. この悪性部位は MIB-1 陽性率 25%, 核分裂像 18 個 /10hpf で, S100 (-), H3K27me3 は他部位と比べて減弱していた. MPNST と診断した.

【考察】

本症例は当初緩徐な経過をたどっていたが, GK 治療を契機に急速な腫瘍増大を呈しており, VS が悪性転化を来したものと推察している.

VS に対する GK 治療後の悪性転化の頻度は 0.02%前後と報告されており, きわめてまれな現象である. その発症時期は治療後平均 6 年であるが, 15 年以上を経過して発症した症例も散見される. 悪性転化後は予後不良であり, 1 年生存率は 26.1%とされている.

GK は VS 治療の有効な選択肢であるが, 極めて稀ながら悪性転化のリスクが存在するため, 長期にわたる厳重な経過観察が重要と考えられる.

06-04 選択的脳領域麻酔による術前機能局在評価が手術アプローチ選択に有用であった膠芽腫の一例

藤本 和比古¹⁾, 山下 将太¹⁾, 下田 由輝¹⁾, 大沢 伸一郎¹⁾, 柿沼 一雄²⁾, 太田 祥子²⁾, 麦倉 俊司³⁾, 金森 政之¹⁾, 遠藤 英徳¹⁾

1) 東北大学大学院医学系研究科神経外科学分野, 2) 東北大学大学院医学系研究科高次機能障害学分野,

3) 東北大学東北メディカル・メガバンク機構画像診断統計学分野

【背景】 膠芽腫摘出においては、神経機能の温存と最大限の摘出の両立が求められる。我々はこれまで脳機能局在診断についての選択的脳領域麻酔 (Selective Anesthesia for Functional Evaluation: SAFE) の有用性を報告してきた。今回、膠芽腫の摘出術に際し、SAFEにより言語機能と言語性記憶力の側方性不一致が判明し、手術アプローチの選択に影響を与えた症例を報告する。

【症例】 63歳男性、修正右利き。めまいを主訴に受診し、MRIで右海馬傍回後方の膠芽腫が疑われた。当科初診時に軽度の語想起低下と記憶力障害を認めた。機能的MRIでは言語優位半球を判定できず、SAFEを施行した。両側の後大脳動脈P2部および中大脳動脈M1部にマイクロカテーテルを順次誘導し、選択的プロポフォール注入と共に言語および記憶課題を行った。M1注入時の言語症状は右側注入で全失語が見られ、左側注入で無症状であり、言語優位半球は右優位と判断した。一方、P2注入時の記憶スコアは言語性、視覚性共に左側注入でのみ顕著な低下が見られ、言語性記憶は非病変側の左優位と判断した。右側頭葉内側後方の病変切除に際して、前方からの経皮質的アプローチでは言語障害のリスクが高いと判断し、右 posterior interhemispheric approach による切除を行った。病理診断は膠芽腫で、テモゾロミド併用放射線療法を施行した。術後は書字での語想起低下以外の新規症状を認めず、KPS 80で自宅退院した。

【結語】 膠芽腫症例において、SAFEにより言語機能と言語性記憶の側方性不一致を証明した。術前の正確な機能局在把握は、機能温存を目標とした手術戦略に影響しうる。

06-05 術後遅発性に硬膜再建部における癒着を伴う症候性経頭蓋脳ヘルニアを呈した円蓋部髄膜腫の一例

鈴木 龍太郎¹⁾, 梅澤 邦彦¹⁾, 杉谷 勇太¹⁾, 中屋敷 諄¹⁾, 西寫 泰生¹⁾, 横沢 路子¹⁾, 遠藤 英徳²⁾

1) 岩手県立中央病院脳神経外科, 2) 東北大学大学院医学系研究科神経外科学分野

【緒言】頭蓋欠損関連合併症は減圧開頭術に伴う報告が多いが、局所の骨摘出および頭蓋形成を伴う開頭術に伴う例も報告されている。今回、硬膜再建と頭蓋形成を伴う円蓋部髄膜腫摘出術後遅発性に、症候性経頭蓋脳ヘルニアを来した症例を経験したため報告する。【症例】50代女性、増大傾向を示す骨浸潤を伴う右前頭円蓋部髄膜腫を摘出し、約3cm径の硬膜欠損を吸収性人工硬膜で再建し、フィブリングルーでシーリングした後、骨欠損部にゼラチンスポンジを敷きチタンメッシュで形成した。術後問題なく経過し自宅退院となったが、2か月後に右半身の脱力、異常感覚を呈した。CTで骨欠損部方向への脳の陥入と皮下髄液貯留を認め、症状・画像所見ともに遷延し再手術を施行した。皮下貯留は髄液同様の成分であり感染を認めなかった。チタンメッシュと再建した硬膜との癒着は認めなかったが、正常硬膜縁に嵌頓するように脳実質が突出し、軟膜と人工硬膜・正常硬膜が全周性に癒着していた。癒着部を全周性に剥離し脳の突出の改善を確認した。自家筋膜で開頭野の硬膜全体を被覆し再度フィブリングルーでシーリングし硬膜を再建した。再度の脳陥入予防目的に骨欠損部は形状賦形型の骨補填材で充填した。術後、脳の陥入は消失し症状は改善した。【結語】既報では硬膜再建が不十分であった症例で髄液漏に伴う円蓋部の経頭蓋脳ヘルニアを認めたという報告がある他、硬膜再建が不完全であった部位から露出した脳表がチタンメッシュに癒着し脳実質が牽引され症候を呈した症例も報告されている。本症例では再手術時に硬膜欠損はない一方で皮下髄液貯留は認められたことから、水密性が確立する前に硬膜欠損部で髄液が交通しており、何らかの機序で脳実質の機械的嵌頓が生じ癒着固定化し神経症状を惹起したと考えられた。過去の報告も考慮すると、硬膜再建・頭蓋形成時には水密性確保、骨欠損部の死腔の処理について検討が必要である。

協賛企業・団体一覧

第70回日本脳神経外科学会東北支部会

旭化成メディカル株式会社

アニマ株式会社

アボットメディカルジャパン合同会社

株式会社アムテック

Integra Japan 株式会社

エス・アンド・ブレイン株式会社

欧和通商株式会社

カールツァイスメディテック株式会社

ガ德里ウス・メディカル株式会社

株式会社河野製作所

三栄カルディオ株式会社

株式会社シバタインテック

ジョンソン・エンド・ジョンソン株式会社

ゾンネ医科工業株式会社

第一三共株式会社

株式会社高山医療機械製作所

武田薬品工業株式会社

帝人ヘルスケア株式会社

テスコ株式会社

株式会社東機貿

株式会社ナカニシ

日本ストライカー株式会社

日本臓器製薬株式会社

日本メドトロニック株式会社

ビー・ブラウンエースクラップ株式会社

株式会社フジタ医科器械

ブレインラボ株式会社

HOYA Technosurgical 株式会社

丸木医科器械株式会社

村中医療器株式会社

Meiji Seika ファルマ株式会社

ユーシービージャパン株式会社

ユフ精器株式会社

第70回日本脳神経外科学会東北支部会の開催にあたり、皆様より多数のご協力を賜りました。ここに深甚なる感謝の意を表します。

第70回日本脳神経外科学会東北支部会

会長 遠藤 俊毅

第 70 回 日本脳神経外科学会東北支部会

会長 遠藤 俊毅（東北医科薬科大学 脳神経外科）

【事務局】

東北医科薬科大学脳神経外科

担当：高橋 義晴

〒 983-8536 仙台市宮城野区福室 1-15-1

TEL：022-259-1221

【運営事務局】

株式会社東北共立

〒 982-0001 宮城県仙台市太白区八本松 2-10-11

TEL：022-246-2591

E-mail：nouge@tohoku-kyoritz.co.jp



ワイヤレス重心動揺計シリーズ

グラビコーダ® GW-31, GW-5000

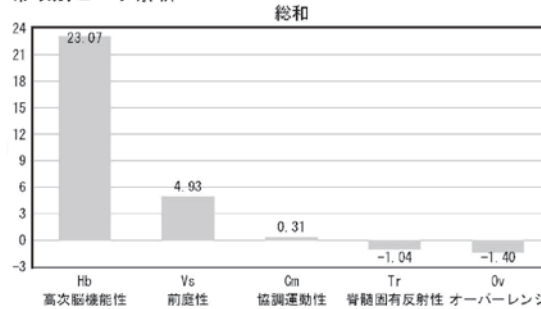
製造販売品目届出No.13B2X00201000033

世界にない重心動揺計の新技术!

パワーベクトル分析 タイプB (オプション)

新しい分析手法パワーベクトル分析

帯域別ピーク解析




総合判定

総和	1. Hb	23.07
	高次脳機能性	
	2. Vs	4.93
	前庭性	
	3. Cm	0.31
	協調運動性	
最大P	Hb	12.91
	高次脳機能性	

周波数帯 (Hz) Hb:高次脳機能性 (f≤0.5) Vs:前庭性 (0.5<f≤2.0) Cm:協調運動性 (2.0<f≤4.0)
 Tr:脊髄固有反射性 (4.0<f≤8.0) Ov:オーバーレンジ (8.0<f≤10.0) Nor:健全 (2SD未満)

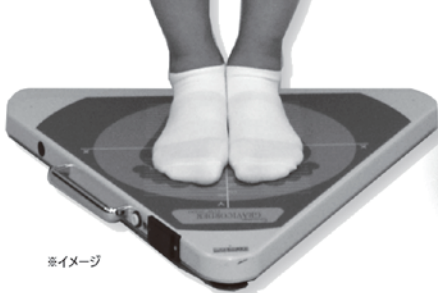

このような機能検査結果で表現します

揺れの特徴から
病態把握の
識別に



ラバー負荷検査 (オプション)

前庭機能障害のスクリーニングが出来ます



(※)前庭障害の可能性(★)判定
 A: 前庭障害を有する可能性が非常に高い
 B: 前庭障害を有する可能性が高い
 C: 前庭障害がめまい・平衡障害の主因である可能性は少ない

前庭機能障害を
識別します

診療報酬点数 標準検査.....20点 重心動揺検査.....250点 パワーベクトル分析.....200点 負荷検査(オプション).....120点

※めまい検査の一助のデータとしてお使いいただけます。他の検査、所見などと併せて総合的に診断ください。

社会に必要とされる
企業であり続けること



三栄カルディオ 株式会社

www.sanei-cardio.co.jp



本社
仙台支店
庄内営業所
秋田営業所

山形市城西町4丁目3番31号 TEL(023)643-2585
仙台市若林区新寺一丁目3番7号702 TEL(022)291-8131
鶴岡市本町一丁目5番33号 TEL(0235)25-3000
秋田市広面字鬼頭126番1号102 TEL(018)893-3372

- 植込型医療機器(背髄刺激装置等)・医用電子機器
- 長時間心電図解析支援業務全般
- 第一三共(株) 東北エリア代理店(パクロフェン髄注療法)
- リヴァノヴァ(株) 東北エリア代理店(迷走神経刺激療法)
- 山形県医療機器販売業協会正会員



FOR THE QOL

Our mission

一人ひとりの未来・生命・健康を支える

日々進歩する医療・生命科学・介護の現場・環境。
シバティンテックは、最先端の知識と技術、総合力を駆使した
付加価値の高いご提案で、これからもお客様を支え続けます。



株式会社 **シバティンテック**

本社 / 〒984-0015 宮城県仙台市若林区卸町二丁目11番地3
TEL.022-236-2311 (代表) FAX.022-236-2362

- 山形支店
- 荘内営業所
- 鶴岡営業所
- 郡山支店
- 福島営業所
- 会津営業所
- いわき営業所
- 郡山物流センター
- ロジスティックセンター
- メンテナンスセンター





TESCO


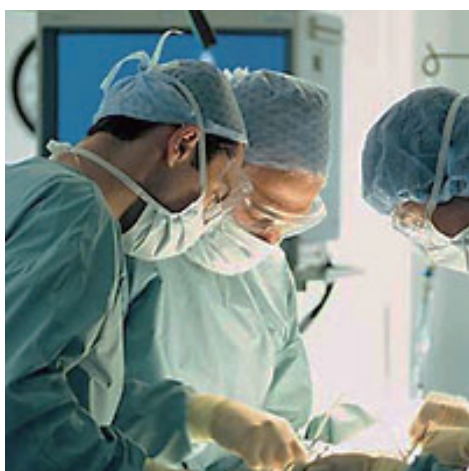
TECHNICAL SERVICE CORPORATION

知識、技術を磨き、最適な製品と情報を提供し続けます

よりよい医療へ

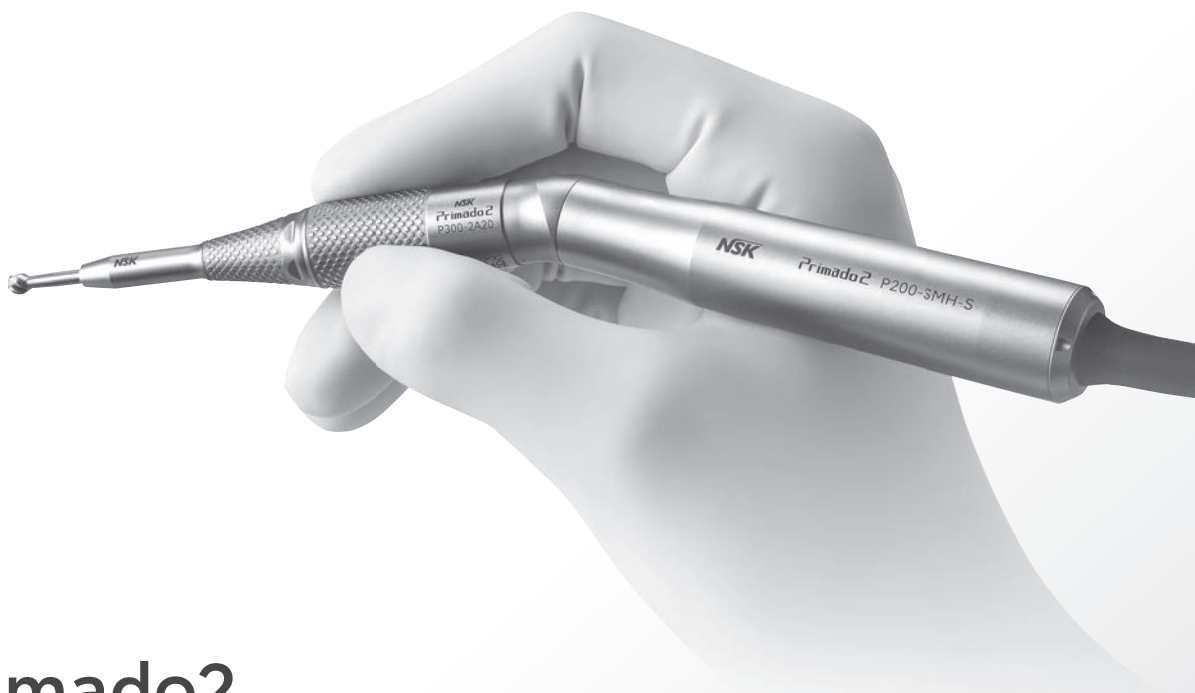テスコ株式会社

東証プライム市場上場企業グループ



WIN A BETTER QUALITY OF LIFE

WIN PARTNERS Group



Primado2 スタンダードアタッチメント300

露出長可変バー機構

ツイストコレット操作で6段階*の露出長に調節できます。術中にバーに触れることなく操作することが可能です。

*2.5mm毎



販売名:スタンダードアタッチメント300 届出番号:09B2X00016000152

クワッドエッジバー

こだわりの形状4枚刃

先端側・側面・シャンク側の全方位で切削可能です。

販売名:NSK 滅菌済バー・ドリル 認証番号:222ALBZX00010000



先端側 | 側面 | シャンク側



Primado2

Primado2は外科医の厳しい要求を満たすべく開発された、国産の骨切削ドリルです。

販売名:プリマド2 認証番号:223ALBZX00026000



製品に関する
お問い合わせ
はこちらから

製造販売元

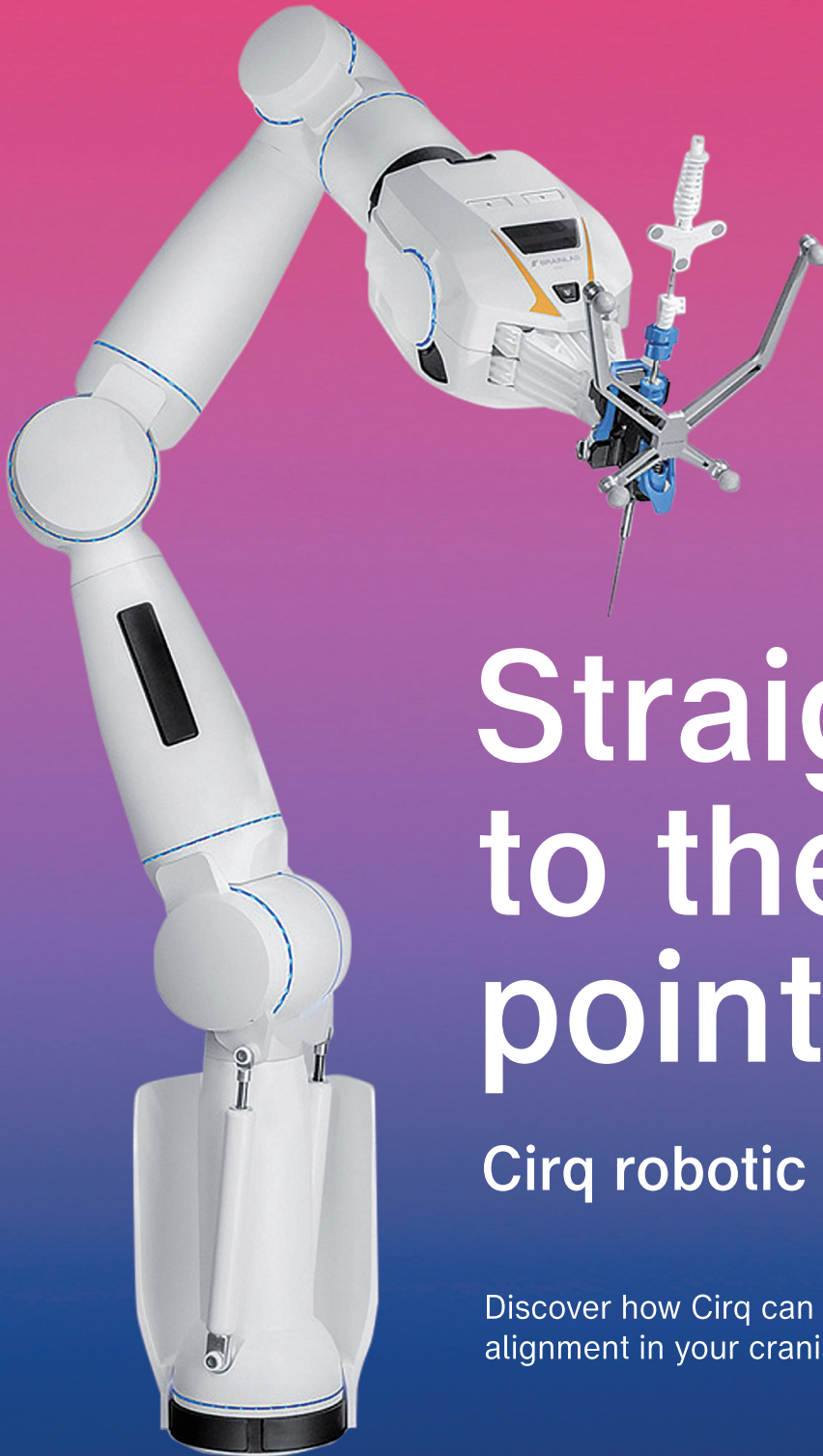
株式会社ナカニシ

〒322-8666

栃木県鹿沼市下日向700

TEL: 0289-90-0210

AD-M0029JP



Straight to the point

Cirq robotic alignment

Discover how Cirq can assist with robotic alignment in your cranial and spinal surgeries.

製造販売元

ブレインラボ株式会社

〒108-0023 東京都港区芝浦 3-2-16

TEL. 03-3769-6900 FAX. 03-3769-6901

jp_igs@brainlab.com

brainlab.com/ja/

製品の仕様は予告なく変更されることがあります。

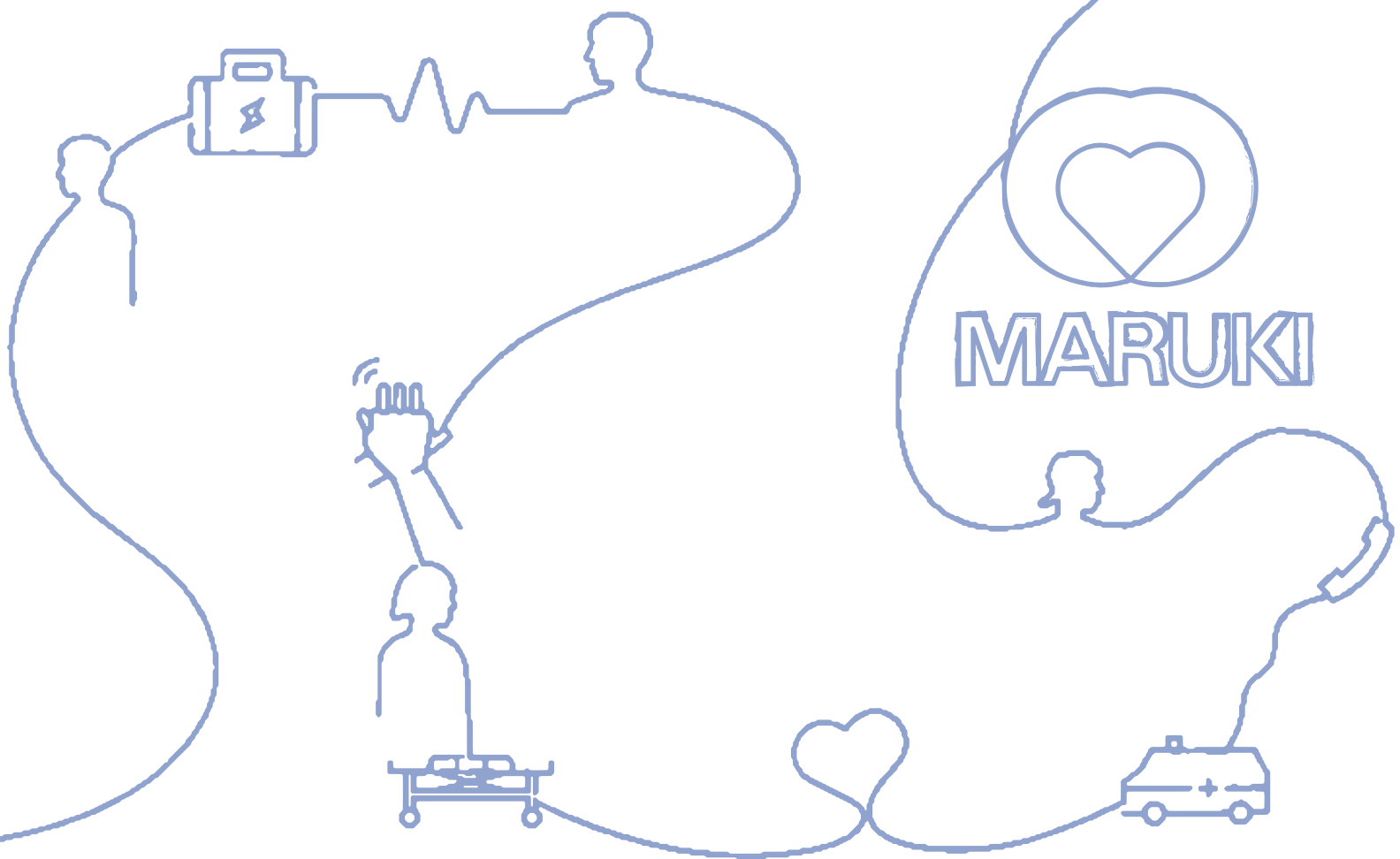
販売名：Curveナビゲーションシステム

(医療機器承認番号：22400BZX00153000)

MARUKIは、

最新の情報と質の高いサービスの提供を通して

地域医療の発展に貢献して参ります



丸木医科器械株式会社

Maruki Medical Systems Inc.

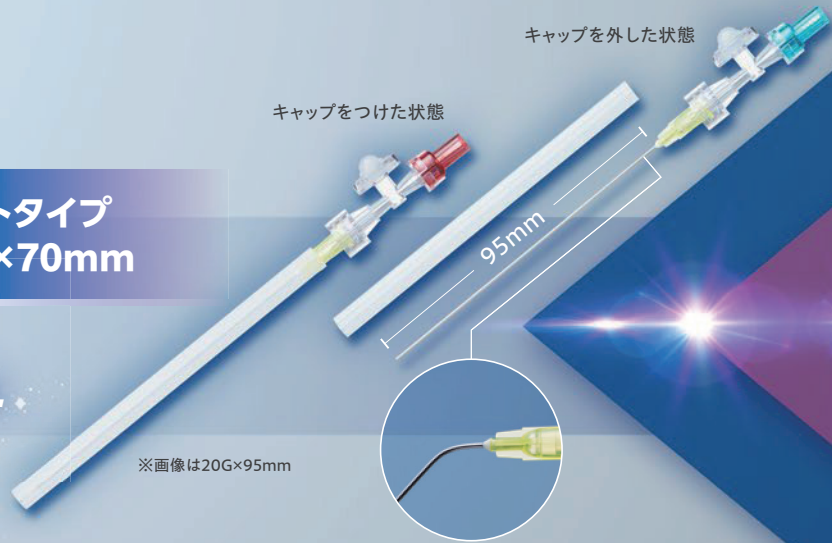
- | | |
|---|---------------------|
| ■仙台支店／〒981-1105 宮城県仙台市太白区西中田3-20-7 | TEL 022-242-6001(代) |
| ■仙台SPDセンター・仙台第2SPDセンター／〒984-0015 宮城県仙台市若林区卸町4-5-14 | TEL 022-706-4264(代) |
| ■山形支店／〒990-2338 山形県山形市蔵王松ヶ丘2-2-22 | TEL 023-695-3000(代) |
| ■岩手支店／〒028-3621 岩手県紫波郡矢巾町大字広宮沢第五地割313番 | TEL 019-698-1567(代) |
| ■水沢営業所／〒023-0003 岩手県奥州市水沢佐倉河字竜神2-7 | TEL 0197-25-7703(代) |
| ■八戸営業所／〒031-0071 青森県八戸市沼館2-4-1 | TEL 0178-73-5565(代) |
| ■気仙沼出張所／〒988-0053 宮城県気仙沼市田中前3丁目6-8 メイプルハイツB号 | FAX 0226-22-0880 |
| ■マルプロジェクト北東北／〒028-3621 岩手県紫波郡矢巾町大字広宮沢第1地割279番地 プロロジスパーク盛岡2F | TEL 019-697-1248(代) |

健康にアイデアを
meiji

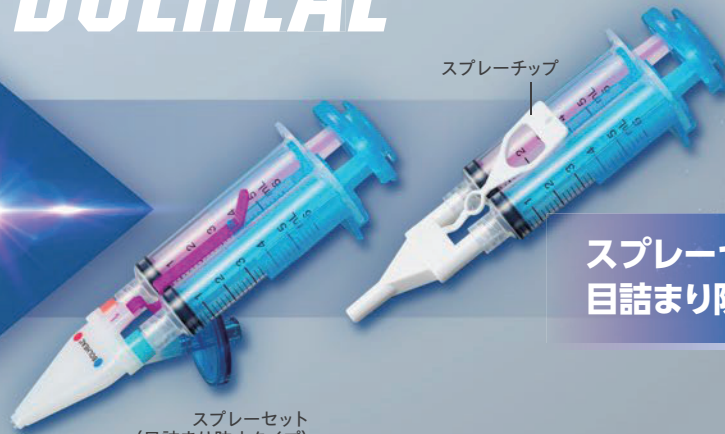健康にアイデアを
kmb

微量滴下セットスポイトタイプ
20G×95mm/27G×70mm

*For Microsurgery,
Endoscopic surgery, etc.*



Various application instruments specially designed for
BOLHEAL



スプレーセット
目詰まり防止タイプ&スプレーチップ

For Dura mater, etc.

*ボルヒール®組織接着用専用の塗布用器具



血漿分画製剤(生体組織接着剤) 薬価基準収載

ボルヒール®組織接着用

BOLHEAL Tissue Sealant 献血

特定生物由来製品 処方箋医薬品 注意-医師等の処方箋により使用すること

効能・効果、用法・用量、禁忌を含む注意事項等情報等については電子添文を参照ください。

製造販売元
KMバイオロジクス株式会社
熊本市北区大窪一丁目6番1号

販売元
Meiji Seika ファルマ株式会社
東京都中央区京橋2-4-16

<文献請求先及び問い合わせ先>
Meiji Seika ファルマ株式会社 <すり相談室>
〒104-8002 東京都中央区京橋2-4-16
フリーダイヤル(0120)093-396
電話(03)3273-3539、FAX(03)3272-2438

2025年4月作成



Inspired by patients.
Driven by science.



抗てんかん剤
ブリーバラセタム錠

薬価基準収載



**ブリビアクト[®]錠25mg
錠50mg**

処方箋医薬品(注意—医師等の処方箋により使用すること)

BRIVIACT[®]

「効能又は効果」、「用法及び用量」、「禁忌」を含む注意事項等情報等については
電子添文をご参照ください。

製造販売元

ユーシービージャパン株式会社

東京都新宿区西新宿8丁目17番1号

〔文献請求先及び問い合わせ先〕

ユーシービーケアーズ コンタクトセンター

TEL:0120-093-189 受付時間 9:00~17:30

(土日・祝日・会社休日を除く)

AsahiKASEI

CRYOSEAL®
クリオシール

保険適用

CRYOSEAL SYSTEM®

自己血漿から生まれる、生体組織接着剤



自動調製

クリオシールシステムは、患者血漿から生体組織接着剤の成分であるクリオプレシピテート(以下、クリオ)およびトロンピン液を滅菌閉鎖回路内で自動的に調製します。



凍結保存可能

調製されたクリオとトロンピン液は、28日間、凍結保存が可能です。手術時に解凍し、混和することにより、生体組織接着剤としての機能を果たします。



リスク回避

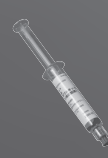特定生物由来製品の使用による「感染のリスクを完全に否定することができない」それを回避することができます。

血液成分分離キット クリオシールディスプレイザブルキット


(承認番号 22300BZX00371000)



血漿処理ユニット CP-3



トロンピン用添加液



噴霧器

血液成分分離装置 クリオシール CS-1

(承認番号 22300BZX00372000)



クリオシールディスプレイザブルキットは、「血漿処理ユニット CP-3(1個)」、「トロンピン用添加液(1個)」、「噴霧器(2個(1袋))」から構成されます。

クリオシールシステム
ホームページ

旭化成メディカル株式会社

〒100-0006 東京都千代田区有楽町1-1-2 日比谷三井タワー
TEL: 03-6699-3771 www.asahikasei-medical.co.jp



No.2022.10-F-0588A5E1C



REDEFINING RECHARGEABLE



Deep Brain Stimulation

LIBERTA RC™ DBS システム

- ✓ 充電回数が少ないシステム
充電頻度は、年10回程^{1,2*}
- ✓ 小型の充電式IPG
自社既承認品より23%小型³
- ✓ リモートプログラミングで
充電状況が確認可能

販売名: Liberta RC ニューロスティミュレータ
販売名: NeuroSphere プログラム
アボットメディカルジャパン合同会社
東京都港区東新橋1-5-2 汐留シティセンター15階
03-6255-6378

承認番号: 30600BZX00188000
承認番号: 30600BZX00186000

1. Abbott. Liberta RC™ DBS System Recharging Comparison Claims Memo. (MAT-2400043) Plano, TX. 2024.
2. Abbott. Liberta RC™ Implantable Pulse Generator Clinician's Manual. Plano, TX. 2024.
3. Brio Dual 8 ニューロスティミュレータ添付文書
* Liberta RC™ DBSシステムを取扱説明書に記載された標準的な刺激設定でプログラムした場合の予測計算になります。
MAT-2510946

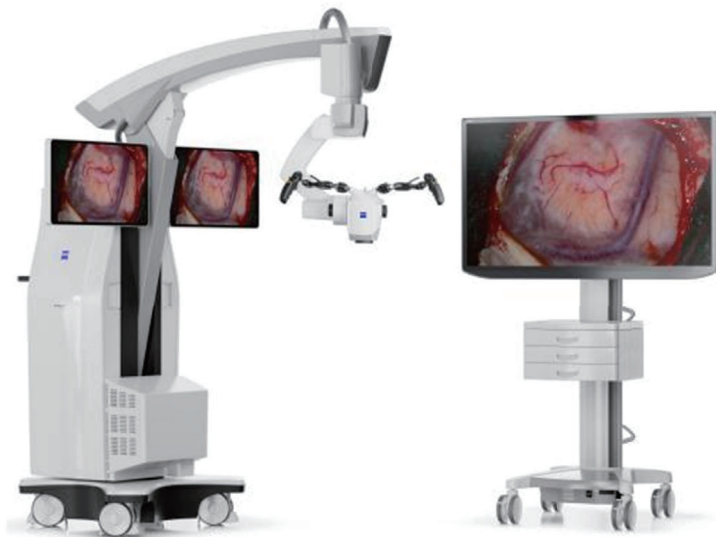Turning complex into clarity.

NEW

ZEISS KINEVO 900 S

デジタルと
ロボティックの進化で
高難度手術の効率を追求

- ✓ **Best Digital Visualization**
進化した4K3Dで確かな視覚化
- ✓ **Cobotic Assistant**
協働ロボティクスによる手術支援



zeiss.com/kinevo

販売名：手術用顕微鏡 KINEVO 900 S 製造販売届出番号：13B1X00119003710

Seeing beyond

カールツァイスメディテック株式会社

〒102-0083 東京都千代田区麹町二丁目10番9号

TEL: 0570-021311 FAX: 03-5214-1251

JP_30_030_02441



術中神経モニタリング装置 カスケード IOMAX

4つの特長: R. E. F. to D

ノイズ対策が大変

Reliable

教育はどうしよう

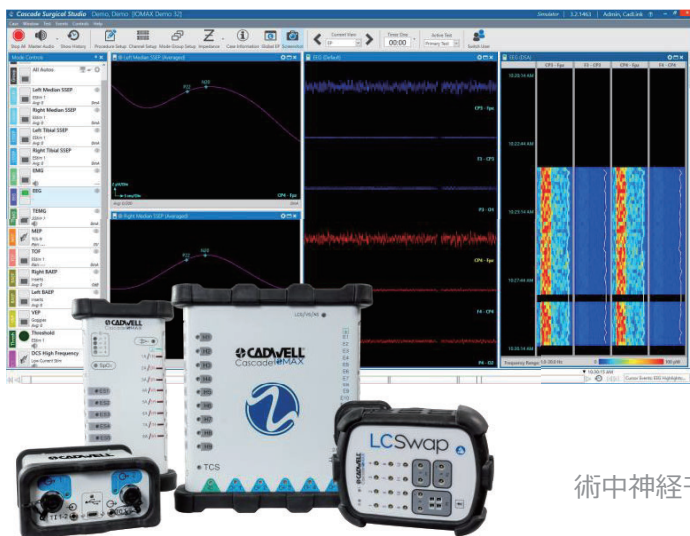
Education

症例ごとに違う

Flexible

大事に使いたい

Durable



術中神経モニタリングの お困りごと を教えてください



お問合せ先: ガデリウス・メディカル株式会社

電話番号: 042-769-3223 / Eメール: neuro@gadelius.com

eterno®

シラクス
Cirrax

 CROWNJUN

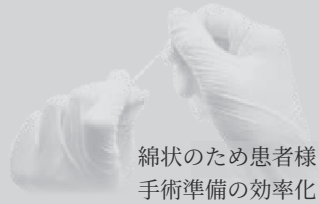MVD専用 PTFE 製
ステープルファイバー

NEW
脳神経減圧術用
医療機器



高強度素材

高い高張力により、長期にわたる組織の支持に適しております。
フェルトと同程度の強度をより少ない分量で作ることができます。



自由自在な加工

綿状のため患者様に合わせた形状をつくるのが可能です。
手術準備の効率化も期待できます。

販売名：脳神経減圧術用補綴材 医療機器承認番号：30300BZX00008000

 CROWNJUN

<https://www.konoseisakusho.jp>

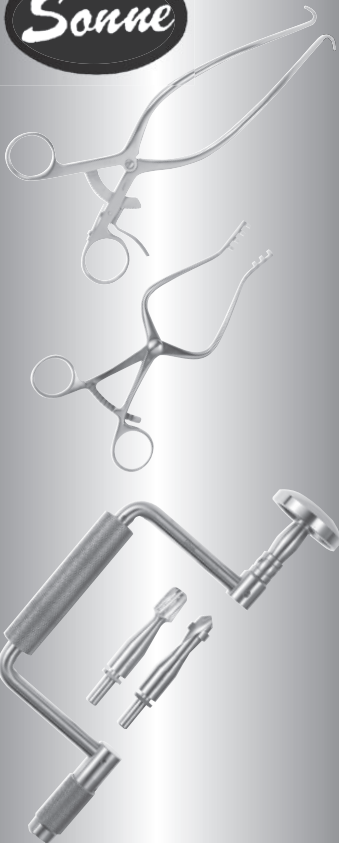
河野製作所

検索



H023-01

 Sonne



確かな技術と信頼

伝統的な技術をもとに、
自由な発想で新製品
を開発します。

ソッネ 医科工業株式会社

〒113-0033

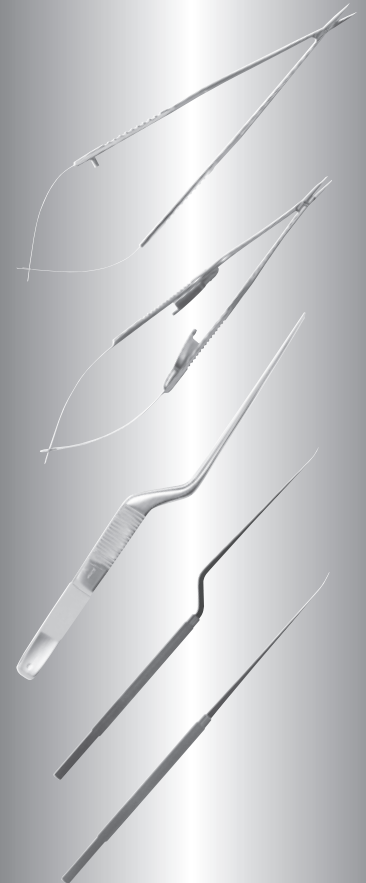
東京都文京区本郷3-22-9-2F

TEL 03-3811-8282

FAX 03-3814-1386

<http://www.sonne-me.co.jp>

sonne@sonne-me.co.jp





抗血小板剤

薬価基準収載

エフィエント[®] 錠 2.5mg 5mg
3.75mg
OD錠 20mg

Efient[®] 一般名 / プラスグレル塩酸塩
処方箋医薬品 注意—医師等の処方箋により使用すること

「効能又は効果」、「用法及び用量」、「禁忌を含む注意事項等情報」等については
電子添文をご参照ください。

製造販売元(文献請求先及び問い合わせ先を含む)
第一三共株式会社
Daiichi-Sankyo 東京都中央区日本橋本町3-5-1

2023年7月作成



Better Health, Brighter Future

タケダは、世界中の人々の健康と、輝かしい未来に貢献するために、
グローバルな研究開発型のバイオ医薬品企業として、革新的な医薬品やワクチンを創出し続けます。

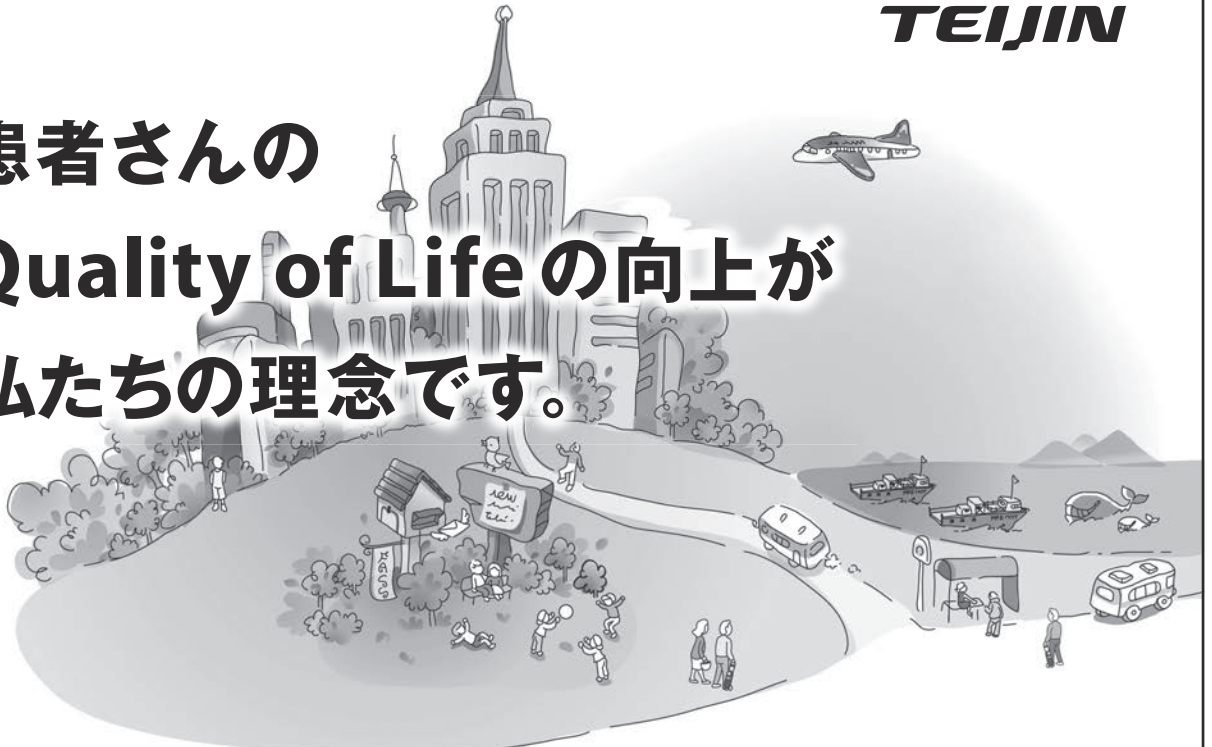1781年の創業以来、受け継がれてきた価値観を大切に、
常に患者さんに寄り添い、人々と信頼関係を築き、社会的評価を向上させ、
事業を発展させることを日々の行動指針としています。

武田薬品工業株式会社
www.takeda.com/jp



TEIJIN

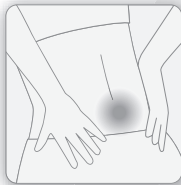患者さんの Quality of Lifeの向上が 私たちの理念です。



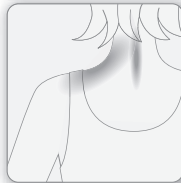帝人ファーマ株式会社 帝人ヘルスケア株式会社 〒100-8585 東京都千代田区霞が関3丁目2番1号

PAD003-TB-2505-2
2025年5月作成

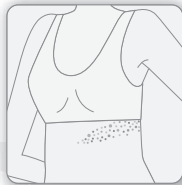
腰痛症



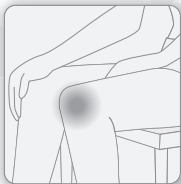
頸肩腕症候群



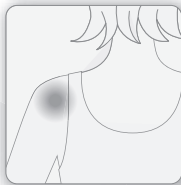帯状疱疹後神経痛



変形性関節症



肩関節周囲炎



下行性疼痛抑制系賦活型
疼痛治療剤（非オピオイド、非シクロオキシゲナーゼ阻害）

ナイトロピン®錠4単位

ワクシニアウイルス接種家兔炎症皮膚抽出液含有製剤 薬価基準収載



4. 効能又は効果
帯状疱疹後神経痛、腰痛症、頸肩腕症候群、肩関節周囲炎、変形性関節症
6. 用法及び用量
通常、成人には1日4錠を朝夕2回に分けて経口投与する。なお、年齢、症状により適宜増減する。
7. 用法及び用量に関連する注意
＜帯状疱疹後神経痛＞
4週間で効果の認められない場合は漫然と投薬を続けないよう注意すること。
11. 副作用
次の副作用があらわれることがあるので、観察を十分に行い、異常が認められた場合には投与を中止するなど適切な処置を行うこと。
 - 11.1 重大な副作用
 - 11.1.1 肝機能障害、黄疸（いずれも頻度不明）
AST、ALT、 γ -GTPの上昇等を伴う肝機能障害、黄疸があらわれることがある。
 - 11.1.2 ショック、アナフィラキシー（いずれも頻度不明）
 - 11.2 その他の副作用（一部抜粋）
発疹、胃部不快感、悪心・嘔気、食欲不振

2. 禁忌（次の患者には投与しないこと）本剤に対し過敏症の既往歴のある患者

その他の注意事項等情報については、電子添文をご参照ください。

NIPPON ZOKI

製造販売元
日本臓器製薬株式会社
大阪市中央区平野町4丁目2番3号
資料請求先：営業推進部 学術課

くすりの相談窓口 ☎ 0120-630-093
9:00～17:00（土・日・祝日及び当社休日を除く）

2024年6月作成

FUJITA

現場のニーズに対応した、
高付加価値の製品を開発、創造、提供いたします。

新製品



札幌禎心会病院
谷川 緑野先生 監修

新製品



株式会社フジタ医科器械



株式会社 フジタ医科器械

本社/〒113-0033 東京都文京区本郷3-6-1
TEL.03-3815-8810 FAX.03-3815-7620
〔URL〕 <http://www.fujitaika.co.jp>

Muranaka

adeor
MEDICAL

Velocity ALPHA



一般医療機器
届出番号: 27B1X0002400407
一般的名称: 手術用ドリルアタッチメント
販売名: Velocity ALPHA アタッチメント

管理医療機器
認証番号: 302ADE2X00046000
一般的名称: 単回使用整形外科用バー
販売名: Velocity ALPHA バー

村中医療器 株式会社

本社 〒540-0036 大阪府大阪市中央区船越町 2-3-6 ☎ 06-6943-1221 (大代)
総合センター ☎ 0725-53-5541 (代) 東京支店 ☎ 03-3813-9211 (代)
<http://www.muranaka.co.jp/>

札幌営業所 ☎ 011-737-9121 (代) 仙台営業所 ☎ 022-274-7780 (代)
埼玉営業所 ☎ 048-844-3500 (代) 金沢営業所 ☎ 050-2018-1030 (代)
名古屋営業所 ☎ 052-709-7111 (代) 村中船越ビル ☎ 06-6943-1431 (代)
北大阪営業所 ☎ 06-6386-0003 (代) 米子営業所 ☎ 0859-33-6231 (代)
広島営業所 ☎ 082-532-1800 (代) 福岡営業所 ☎ 092-473-0123 (代)



DORO® Headrest System

最先端なデザイン、高精度で優れた安定性の高い
ドイツ製 頭蓋固定器



DORO® QR3 Skull Clamp



DORO®
LUNA®
Retractor System

自由自在なポジショニング
繊細かつ正確なトラクションが可能

医療機器製造販売認証番号 13B1X00249PM0003

製造販売元



ユフ精器株式会社
YUFU ITONAGA CO.,LTD.
サージテック事業部

〒113-0034 東京都文京区湯島2-31-20 TEL:03-3811-1001